

See discussions, stats, and author profiles for this publication at: <https://www.researchgate.net/publication/362843954>

# Guia prático: diagnóstico de anomalias congênitas no pré-natal e ao nascimento

Book · August 2022

CITATIONS

0

READS

23

9 authors, including:



[Augusto César Cardoso-dos-Santos](#)

Ministério da Saúde do Brasil

56 PUBLICATIONS 120 CITATIONS

[SEE PROFILE](#)



[Lavinia Schuler-Faccini](#)

Universidade Federal do Rio Grande do Sul

347 PUBLICATIONS 6,450 CITATIONS

[SEE PROFILE](#)

Some of the authors of this publication are also working on these related projects:



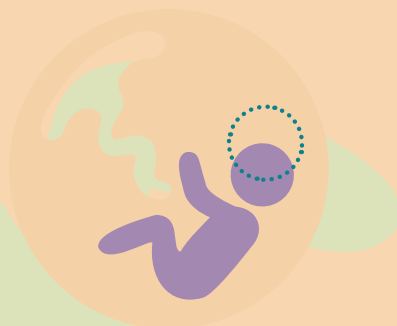
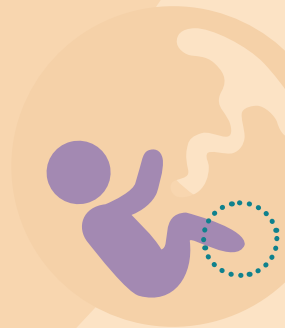

Meu doutorado [View project](#)



Structural analysis of T cell epitopes and Immunotherapies. [View project](#)

## GUIA PRÁTICO

# Diagnóstico de anomalias congênitas no pré-natal e ao nascimento



MINISTÉRIO DA SAÚDE  
Secretaria de Vigilância em Saúde  
Departamento de Análise Epidemiológica  
e Vigilância de Doenças não Transmissíveis

# **GUIA PRÁTICO**

## Diagnóstico de anomalias congênitas no pré-natal e ao nascimento

Brasília DF 2022



2022 Ministério da Saúde.



Esta obra é disponibilizada nos termos da Licença Creative Commons – Atribuição – Não Comercial – Compartilhamento pela mesma licença 4.0 Internacional. É permitida a reprodução parcial ou total desta obra, desde que citada a fonte.

A coleção institucional do Ministério da Saúde pode ser acessada, na íntegra, na Biblioteca Virtual em Saúde do Ministério da Saúde: [bvsm.sau.gov.br](http://bvsm.sau.gov.br).

Tiragem: 1ª edição – 2022 – versão eletrônica

*Elaboração, distribuição e informação:*

MINISTÉRIO DA SAÚDE  
Secretaria de Vigilância em Saúde  
Departamento de Análise Epidemiológica e Vigilância de Doenças não Transmissíveis  
Coordenação-Geral de Informações e Análises Epidemiológicas  
SRTVN, Quadra 701, via W5 Norte, Edifício PO 700, 6º andar  
CEP: 70719-040 – Brasília/DF  
Site: [www.saude.gov.br](http://www.saude.gov.br)  
E-mail: [cgiae@saude.gov.br](mailto:cgiae@saude.gov.br)

*Editores gerais:*

Arnaldo Correia de Medeiros – SVS/MS  
Giovanny Vinícius Araújo de França – Daent/SVS  
Marli Souza Rocha – Cgiae/Daent/SVS

*Editores científicos:*

Augusto César Cardoso dos Santos – Daent/SVS  
Giovanny Vinícius Araújo de França – Daent/SVS  
Julia do Amaral Gomes – Cgiae/Daent/SVS  
Lavínia Schuler-Faccini – UFRGS

*Equipe técnica:*

Amarílis Bahia Bezerra – Cgiae/Daent/SVS  
Marli Souza Rocha – Cgiae/Daent/SVS  
Ruanna Sandrely de Miranda Alves – Cgiae/Daent/SVS  
Valdelaine Etelvina Miranda de Araujo – Cgiae/Daent/SVS

*Colaboradores:*

José Antônio de Azevedo Magalhães – UFRGS  
Magda Lahorgue Nunes – PUCRS  
Marcial Francis Galera – UFMT  
Maria Teresa Vieira Sanseverino – HCPA  
Simone de Menezes Karam – FURG  
Taís Sica da Rocha – HCPA  
Temis Maria Felix – HCPA

*Revisão técnica:*

Augusto César Cardoso dos Santos – Daent/SVS  
Julia do Amaral Gomes – Cgiae/Daent/SVS

*Diagramação:*

Sabrina Lopes – Área editorial/Necom/SVS/MS

*Normalização:*

Luciana Cerqueira Brito – Editora MS/CGDI

*Revisão textual:*

Fábio Alves Lopes – Editora MS/CGDI  
Tatiane Souza – Editora MS/CGDI

A responsabilidade pelos direitos autorais de textos e imagens desta obra é da área técnica.

---

Ficha Catalográfica

Brasil. Ministério da Saúde. Secretaria de Vigilância em Saúde. Departamento de Análise Epidemiológica e Vigilância de Doenças não Transmissíveis.

Guia prático : diagnóstico de anomalias congênitas no pré-natal e ao nascimento [recurso eletrônico] / Ministério da Saúde, Secretaria de Vigilância em Saúde, Departamento de Análise Epidemiológica e Vigilância de Doenças não Transmissíveis. – Brasília : Ministério da Saúde, 2022.

79 p. : il.

Modo de acesso: World Wide Web:

[http://bvsm.sau.gov.br/bvs/publicacoes/guia\\_diagnostico\\_anomalias\\_congenitas\\_nascimento.pdf](http://bvsm.sau.gov.br/bvs/publicacoes/guia_diagnostico_anomalias_congenitas_nascimento.pdf)

ISBN 978-65-5993-286-3

1. Anomalias congênitas. 2. Diagnóstico pré-natal. 3. Vigilância em saúde. I. Título.

CDU 616-007(036)

---

Catalogação na fonte – Coordenação-Geral de Documentação e Informação – Editora MS – OS 2022/0190

*Título para indexação:*

Practical guide: diagnosis of congenital anomalies during prenatal care and at birth

# SUMÁRIO

## **APRESENTAÇÃO 5**

### **1 INTRODUÇÃO 8**

### **2 PRÉ-NATAL: ANAMNESE E EXAMES DE ROTINA 12**

2.1 Anamnese da gestante 12

2.2 Idade materna 14

2.3 Gestações múltiplas 14

2.4 Exame físico e exames laboratoriais de rotina no pré-natal 14

2.5 Exames de imagem e complementares 15

### **3 EXAME FÍSICO DO NASCIDO VIVO 18**

3.1 Pele 19

3.2 Esqueleto e articulações 19

3.3 Crânio 20

3.4 Olhos 21

3.5 Orelhas 21

3.6 Nariz 21

3.7 Boca 21

3.8 Pescoço 22

3.9 Tórax 22

3.10 Aparelho respiratório 22

3.11 Aparelho cardiocirculatório 22

3.12 Abdome 23

3.13 Aparelho geniturinário 23

3.14 Ânus 24

## **4 ANOMALIAS CONGÊNITAS PRIORITÁRIAS PARA A VIGILÂNCIA AO NASCIMENTO 26**

- 4.1 Defeitos de tubo neural 26
- 4.2 Microcefalia 28
- 4.3 Fendas orais 30
- 4.4 Cardiopatias congênitas 32
- 4.5 Defeitos de parede abdominal 39
- 4.6 Defeitos de membros 41
- 4.7 Defeitos de órgãos genitais 47
- 4.8 Síndrome de Down 49

## **5 FERRAMENTAS DE APOIO PARA O DIAGNÓSTICO DE ANOMALIAS CONGÊNITAS NO NASCIDO VIVO 52**

## **6 NOTIFICAÇÃO DAS ANOMALIAS CONGÊNITAS 55**

## **7 PREVENÇÃO DAS ANOMALIAS CONGÊNITAS 58**

## **8 CONSIDERAÇÕES FINAIS 63**

## **REFERÊNCIAS 65**

## **ANEXOS 68**

**Anexo A** | Principais avaliações recomendadas para identificar anomalias congênitas maiores durante exame físico do recém-nascido 69

**Anexo B** | Anomalias congênitas 70

**Anexo C** | Defeitos de fechamento de tubo neural 71

**Anexo D** | Microcefalia 72

**Anexo E** | Fendas orais 73

**Anexo F** | Cardiopatias congênitas – parte 1 74

**Anexo G** | Cardiopatias congênitas – parte 2 75

**Anexo H** | Defeitos de parede abdominal 76

**Anexo I** | Defeitos de membros 77

**Anexo J** | Defeitos de órgãos genitais 78

**Anexo K** | Síndrome de Down 79

# APRESENTAÇÃO

Em 2019, a Secretaria de Vigilância em Saúde do Ministério da Saúde (SVS/MS) iniciou a estruturação de um modelo brasileiro de vigilância das anomalias congênitas, as quais consistem na principal causa de mortalidade infantil em muitas unidades da Federação. A iniciativa surgiu como continuidade da vigilância estabelecida para o enfrentamento à emergência em saúde pública pelo aumento da ocorrência de microcefalia em fetos e recém-nascidos expostos durante a gestação ao vírus Zika, a partir de 2015.

À época, o vírus Zika, transmitido pelo mosquito *Aedes aegypti*, assim como os vírus da dengue e chikungunya, foi identificado como novo agente biológico capaz de causar anomalias congênitas e demais desfechos gestacionais negativos, o que resultou na descrição de uma nova entidade patológica conhecida como síndrome congênita associada à infecção pelo vírus Zika (ou apenas SCZ). A partir de então, milhares de casos de SCZ foram registrados no Brasil e em demais países.

Mesmo com o encerramento oficial do período epidêmico em 2017, novos casos de SCZ continuaram ocorrendo no Brasil, justificando a manutenção das ações de vigilância em saúde em âmbito nacional. Além disso, percebeu-se a necessidade de ampliar o olhar da vigilância para os demais tipos de anomalias congênitas, sobretudo porque seu impacto na saúde pública brasileira ficou ainda mais evidente com a transição epidemiológica, caracterizada pela diminuição expressiva de demais causas de mortalidade infantil, como diarreia, infecções respiratórias e fatores perinatais.

Vigiar as anomalias congênitas é uma importante estratégia em saúde pública, não apenas para subsidiar a tomada de decisão e mitigar seus impactos na morbimortalidade dos indivíduos afetados, mas também porque muitos tipos de anomalias são passíveis de prevenção, em diferentes níveis. No âmbito da SVS/MS, a operacionalização do modelo nacional de vigilância vem ocorrendo na Coordenação-Geral de Informações e Análises Epidemiológicas (Cgiae) do Departamento de Análise Epidemiológica e Vigilância de Doenças Não Transmissíveis (Daent), gestor nacional do Sistema de Informações sobre Nascidos Vivos (Sinasc), o qual, por meio da Declaração de Nascido Vivo (DNV), capta informações sobre os nascimentos ocorridos em todo o território nacional.

Em termos de cobertura e magnitude, o Sinasc destaca-se internacionalmente por ser um dos principais registros de anomalias do mundo. Todavia, a qualidade do registro varia amplamente, dependendo do lugar e do tipo de anomalia considerado. Logo, o monitoramento epidemiológico fidedigno das anomalias congênicas visíveis ao nascimento em território nacional implica no fortalecimento do seu registro no Sinasc.

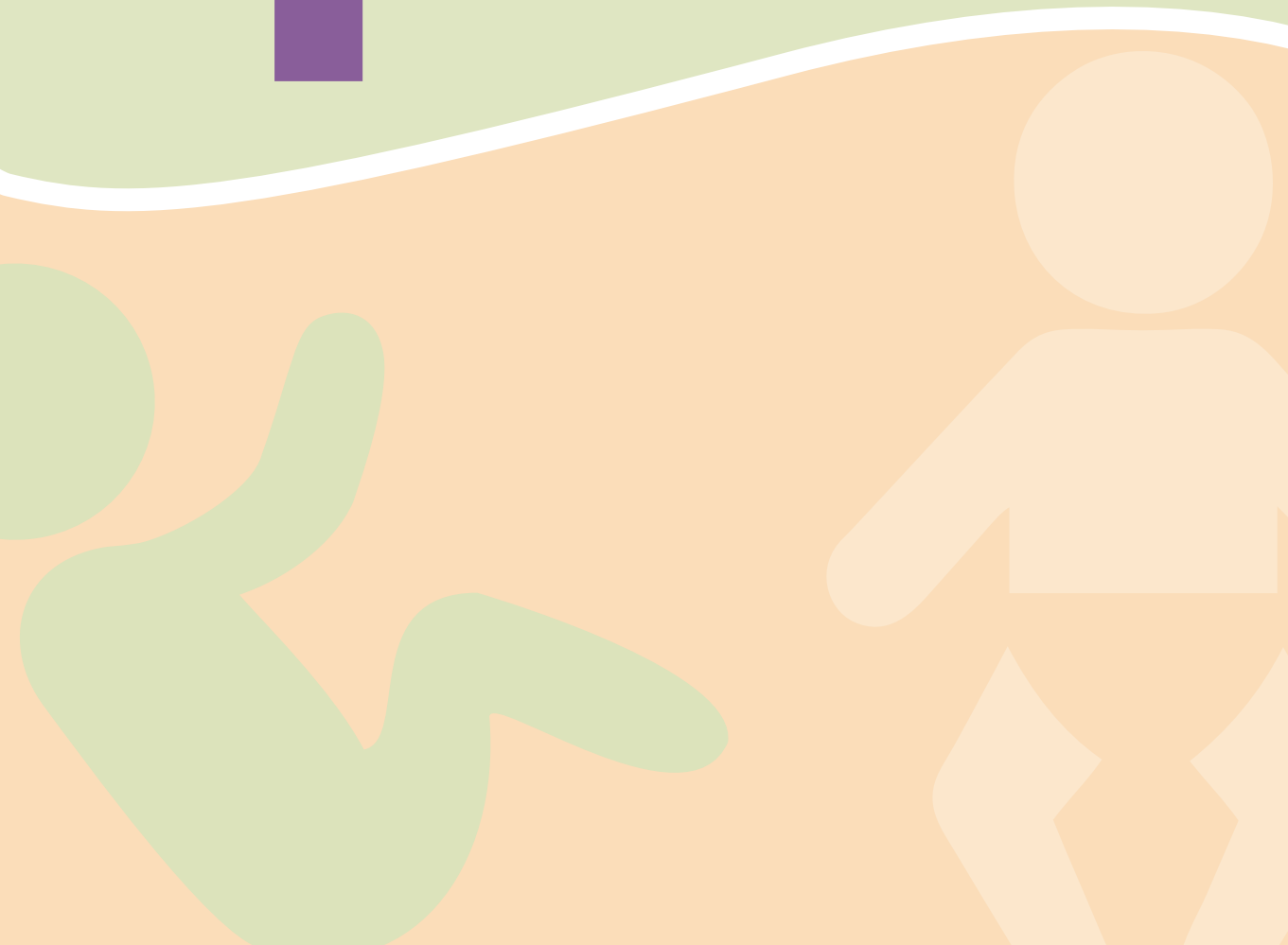Para isso, diversas iniciativas vêm sendo desenvolvidas no intuito de: (1) ampliar a sensibilização dos gestores, dos profissionais e da população em geral sobre a importância da temática, por meio de webinários e demais eventos em datas estratégicas e publicação de materiais orientativos e normativos, incluindo a introdução da temática no *Guia de Vigilância em Saúde* e a publicação periódica de boletins epidemiológicos; (2) capacitar profissionais envolvidos com o diagnóstico, a notificação e o monitoramento de anomalias congênicas, por meio da publicação de materiais técnico-científicos como livros, manuais e artigos científicos, bem como produção de videoaulas e cursos de capacitação; (3) desenvolvimento de um projeto-piloto de vigilância ativa em diferentes unidades da Federação, com o objetivo de compreender o impacto de tais ações no fortalecimento do registro e manejo local das anomalias congênicas; entre outras.

O diagnóstico apropriado e oportuno das anomalias congênicas e sua notificação nos sistemas de informação oficiais são etapas fundamentais para o estabelecimento do modelo nacional de vigilância, bem como para a adoção de medidas de prevenção e assistência aos indivíduos afetados. Nesse cenário, esta primeira edição do *Guia prático: diagnóstico de anomalias congênicas no pré-natal e ao nascimento* visa auxiliar os profissionais de saúde envolvidos com o diagnóstico de anomalias congênicas no pré-natal e ao nascimento, com ênfase nas anomalias que compõem os grupos prioritários para fins de vigilância.

**Secretaria de Vigilância em Saúde  
Ministério da Saúde**



1



# INTRODUÇÃO

As anomalias congênitas consistem em alterações na estrutura ou função de órgãos ou partes do corpo, sendo originadas ainda na vida intrauterina e podendo ser detectadas no período pré-natal, durante ou após o nascimento. Sua ocorrência está relacionada aos diversos fatores etiológicos de natureza química, física e biológica, ou ainda a combinação destes.<sup>1</sup>

As anomalias congênitas podem causar importante impacto na morbidade e sobrevida dos indivíduos acometidos, bem como sobre suas famílias e sistema de saúde. De acordo com a Organização Mundial da Saúde (OMS), estima-se que, globalmente, 295 mil recém-nascidos morrem ao ano em decorrência das anomalias congênitas, sendo que no Brasil elas já representam a segunda principal causa de mortalidade infantil.<sup>1,2</sup> Nesse sentido, quanto mais precoce for a detecção das anomalias congênitas maiores são as possibilidades de intervenção.

Segundo a OMS, estima-se que 6% dos nascidos vivos no mundo apresentam algum tipo de anomalia congênita.<sup>1</sup> No Brasil, são notificados, anualmente, cerca de 24 mil nascidos vivos (menos de 1% de todos os nascidos vivos) com anomalias congênitas, com base nos dados do Sistema de Informações sobre Nascidos Vivos (Sinasc).<sup>3</sup> Por meio da Lei n.º 13.685, de 25 de junho de 2018, a notificação das anomalias congênitas passou a ser compulsória no Brasil. Tal notificação deve ser realizada por meio da Declaração de Nascido Vivo (DNV), documento base do Sinasc.<sup>4</sup>

A fim de aprimorar e fortalecer o diagnóstico de anomalias congênitas ao nascimento e sua notificação no Sinasc, uma lista de anomalias consideradas prioritárias para a vigilância foi elaborada pelo Ministério da Saúde, em parceria com especialistas na temática. Essas anomalias, subdivididas em oito grupos, foram selecionadas em função de seu fácil diagnóstico ao nascimento e possibilidade de intervenção no âmbito do Sistema Único de Saúde (SUS). O processo de construção dessa lista foi descrito em um artigo publicado na revista de Epidemiologia e Serviços de Saúde.<sup>5</sup> Além disso, a descrição clínica e epidemiológica dessas anomalias foi apresentada no livro *Saúde Brasil 2020/2021: Anomalias congênitas prioritárias para a vigilância ao nascimento*.<sup>6</sup> Tais anomalias são apresentadas no Quadro 1, incluindo seus respectivos códigos de acordo com a 10ª revisão da Classificação Estatística Internacional de Doenças e Problemas Relacionados com a Saúde (CID-10).<sup>7</sup>

**QUADRO 1 Anomalias congênitas prioritárias para fins de vigilância ao nascimento. Brasil, 2022<sup>5</sup>**

GRUPO DE ANOMALIAS	CÓDIGO CID-10	DESCRIÇÃO
<b>Defeitos de tubo neural</b>	Q00.0	Anencefalia
	Q00.1	Craniorraquisquise
	Q00.2	Iniencefalia
	Q01	Encefalocele
	Q05	Espinha bífida
<b>Microcefalia</b>	Q02	Microcefalia
<b>Cardiopatias congênitas</b>	Q20	Malformações congênitas das câmaras e das comunicações cardíacas
	Q21	Malformações congênitas dos septos cardíacos
	Q22	Malformações congênitas das valvas pulmonar e tricúspide
	Q23	Malformações congênitas das valvas aórtica e mitral
	Q24	Outras malformações congênitas do coração
	Q25	Malformações congênitas das grandes artérias
	Q26	Malformações congênitas das grandes veias
	Q27	Outras malformações congênitas do sistema vascular periférico
	Q28	Outras malformações congênitas do aparelho circulatório
<b>Fendas orais</b>	Q35	Fenda palatina
	Q36	Fenda labial
	Q37	Fenda labial com fenda palatina
<b>Defeitos de órgãos genitais</b>	Q54	Hipospádia
	Q56	Sexo indeterminado e pseudo-hermafroditismo
<b>Defeitos de membros</b>	Q66	Deformidades congênitas do pé
	Q69	Polidactilia
	Q71	Defeitos, por redução, do membro superior
	Q72	Defeitos, por redução, do membro inferior
	Q73	Defeitos por redução de membro não especificado
	Q74.3	Artrogripose congênita múltipla
<b>Defeitos de parede abdominal</b>	Q79.2	Exonfalia
	Q79.3	Gastrosquise
<b>Síndrome de Down</b>	Q90	Síndrome de Down

Destaca-se que, ao longo deste *Guia prático: diagnóstico de anomalias congênitas no pré-natal e ao nascimento*, é dada especial atenção e destaque ao exame físico do nascido vivo, uma vez que por meio dele podem ser identificadas uma série de anomalias congênitas no indivíduo. Tal exame consiste de um conjunto de técnicas utilizadas para avaliação física minuciosa do recém-nascido, permitindo identificar tanto alterações físicas (como anomalias congênitas e fenótipos sindrômicos, por exemplo) quanto evidências de trauma, estresse e alterações hemodinâmicas. Assim, a partir dos achados desse exame, são identificadas necessidades de saúde do recém-nascido e traçadas condutas clínicas e assistenciais para a atenção à sua saúde.<sup>8</sup>

Diante do exposto, este livro foi desenvolvido a fim de conter seis partes principais que se propõem a: (1) apresentar avaliações e exames que podem ser realizados durante o pré-natal para o diagnóstico de anomalias congênitas, bem como características da gestante e gestação que podem representar fatores de risco para anomalias congênitas; (2) descrever as anomalias congênitas que podem ser detectadas por meio do exame físico detalhado do recém-nascido; (3) descrever quais são as anomalias congênitas consideradas prioritárias para a vigilância ao nascimento no País e como diagnosticá-las, incluindo fotos e ilustrações delas; (4) apresentar ferramentas de apoio para o diagnóstico de anomalias congênitas no nascido vivo; (5) orientar como deve ser feita a notificação das anomalias congênitas ao nascimento; e (6) descrever algumas das principais medidas de prevenção de anomalias congênitas.

2



# PRÉ-NATAL: ANAMNESE E EXAMES DE ROTINA

A gestação consiste em um evento fisiológico que acarreta alterações físicas, funcionais, sociais e emocionais na gestante. Em função disso, algumas gestações podem evoluir de forma desfavorável do ponto de vista da saúde da gestante e do bebê.<sup>9</sup> Assim, após a confirmação da gestação, é fundamental a realização do acompanhamento pré-natal, o qual inclui diferentes oportunidades para a anamnese e realização de diferentes tipos de exames.

A seguir, serão apresentados aspectos relevantes para a detecção e diagnóstico de anomalias congênitas durante o pré-natal.

## 2.1 Anamnese da gestante

A anamnese da gestante é uma das primeiras e mais importantes etapas para identificar se o feto pode apresentar alguma anomalia congênita. É nesse momento que a presença ou exposição da gestante a uma série de fatores de risco para anomalias congênitas é investigada. Durante a anamnese podem ser identificados possíveis fatores de risco para anomalias congênitas, alguns dos quais serão exemplificados a seguir (Quadro 2).

**QUADRO 2** Possíveis fatores de risco ou exposições de risco para anomalias congênitas que podem ser identificados durante a anamnese<sup>9-12</sup>

INVESTIGAÇÃO DOS ANTECEDENTES FAMILIARES	<ul style="list-style-type: none"> <li>doenças crônicas</li> <li>síndromes genéticas</li> <li>anomalias congênitas</li> <li>gemelaridade na família</li> </ul>
ANTECEDENTES PESSOAIS	<ul style="list-style-type: none"> <li>idade da gestante</li> <li>peso e altura</li> <li>prática de atividades físicas</li> <li>vacinações prévias (ex.: rubéola, febre amarela, entre outras)</li> <li>doenças crônicas preexistentes</li> </ul>
CARACTERÍSTICAS SOCIO-DEMOGRÁFICAS DA GESTANTE	<ul style="list-style-type: none"> <li>raça/cor</li> <li>escolaridade</li> </ul>
CONSANGUINIDADE NA FAMÍLIA	<ul style="list-style-type: none"> <li>entre os genitores (pai e mãe)</li> <li>entre os antecedentes (avós etc.)</li> </ul>
ANTECEDENTES OBSTÉTRICOS	<ul style="list-style-type: none"> <li>número de gestações prévias</li> <li>número de abortos ou natimortos</li> <li>tipo(s) de parto</li> <li>gemelaridade</li> <li>diagnóstico de anomalias congênitas</li> <li>evolução do nascido vivo para óbito</li> </ul>
EXPOSIÇÃO A AGENTES TERATOGÊNICOS NA GESTAÇÃO	<ul style="list-style-type: none"> <li>uso de medicamentos</li> <li>consumo de álcool</li> <li>tabagismo</li> <li>uso de drogas ilícitas</li> <li>infecções (ex.: por algum dos Z-STORCH)</li> </ul>
EXPOSIÇÃO OCUPACIONAL A AGENTES QUÍMICOS NA GESTAÇÃO	<ul style="list-style-type: none"> <li>solventes</li> <li>pesticidas</li> </ul>
EXPOSIÇÃO OCUPACIONAL À RADIAÇÃO NA GESTAÇÃO	<ul style="list-style-type: none"> <li>raio X</li> </ul>

Z-STORCH: vírus Zika, sífilis, toxoplasmose, rubéola, citomegalovírus e herpes simplex.

Tais informações devem constar no Cartão da Gestante, uma vez que podem alertar os demais profissionais de saúde que realizam o acompanhamento pré-natal.

## 2.2 Idade materna

Sabe-se que a idade materna representa um importante fator de risco para prematuridade, complicações da gestação (ex.: placenta prévia e descolamento prematuro de placenta) e anomalias congênitas.<sup>13</sup> Em relação às anomalias, a idade materna avançada, considerada a partir dos 35 anos de idade, está relacionada a maior risco do feto apresentar algumas síndromes cromossômicas frequentes, como a **síndrome de Down** (código CID-10: Q90) e outras anomalias numéricas, como as trissomias dos cromossomos 13 (**síndrome de Patau** – Q91) e 18 (**síndrome de Edwards** – Q91), as quais cursam frequentemente com **cardiopatias congênitas** (Q20-Q28) e outros tipos de anomalias congênitas.

Além disso, a idade materna jovem, especialmente inferior a 20 anos, representa um dos principais fatores de risco para a **gastrosquise** (Q79.3), um tipo de defeito de parede abdominal.<sup>6</sup>

Assim, os profissionais de saúde que acompanham a gestante no pré-natal devem estar atentos e investigar a possível presença de anomalias congênitas em fetos de gestantes jovens ou com idade avançada.

## 2.3 Gestações múltiplas

A gestação de dois ou mais fetos pode representar um risco aumentado de diversas complicações em comparação às gestações únicas, como restrição de crescimento intrauterino e anomalias congênitas. Por isso, os profissionais de saúde responsáveis pelo acompanhamento pré-natal devem monitorar essa possibilidade para que, eventualmente, realizem o diagnóstico oportuno. O único exame que permite o diagnóstico de gestação gemelar precocemente é o ultrassom, com a vantagem adicional de poder determinar a existência de placenta única ou duas ou mais placentas nas gestações múltiplas.<sup>9</sup>

## 2.4 Exame físico e exames laboratoriais de rotina no pré-natal

Durante a realização dos exames de rotina no pré-natal, é possível identificar alterações ou situações de risco para o feto. Durante o exame físico da gestante, a identificação de alterações na ausculta dos batimentos cardíacos fetais e nos movimentos fetais pode levantar a suspeita de anomalias cardíacas ou do sistema nervoso central. A alteração da medida da altura uterina também pode levar à suspeita de oligodrâmnio ou polidrâmnio, ambos potencialmente relacionados com anomalias congênitas.<sup>9</sup>



Além do exame físico, a realização de exames de triagem para Z-Storch (vírus Zika, sífilis, toxoplasmose, rubéola, citomegalovírus, herpes simplex), vírus da imunodeficiência humana (HIV) e outros agentes infecciosos potencialmente teratogênicos permite a identificação de infecções gestacionais que podem resultar em desfechos adversos no feto ou no recém-nascido.<sup>9</sup>

## 2.5 Exames de imagem e complementares

Durante a gestação, alguns exames de imagem e complementares podem ser realizados caso haja suspeita de complicações com o feto, seja por histórico familiar, pessoal e obstétrico da gestante ou devido à presença/exposição a fatores de risco para anomalias congênitas.

Entre os exames de imagem, a **ultrassonografia obstétrica** é comumente realizada na gestação para a determinação da idade gestacional e para a detecção precoce de gestações múltiplas. Nesse exame é possível a detecção de diversos tipos de anomalias congênitas, tais como defeitos de tubo neural, defeitos de parede abdominal, entre outros. Na ultrassonografia morfológica de primeiro trimestre, entre a 11ª e a 14ª semanas de gestação, é possível avaliar o acúmulo excessivo de fluido na nuca do feto (**translucência nucal**), o qual pode ser indicativo da presença de alterações cromossômicas, como a síndrome de Down. Destaca-se, no entanto, que esse é um dado de triagem e o diagnóstico de alterações cromossômicas requer exames complementares.<sup>13,14</sup>

Outros exames de imagem que podem ser realizados, conforme a suspeita, são: **ultrassonografia morfológica de segundo trimestre** e **ressonância magnética**. A ultrassonografia morfológica destaca-se como um importante exame de triagem para a detecção de cardiopatias congênitas, por meio da detecção da presença das quatro câmaras e grandes vasos. Com base nos resultados desse exame ou na história materna sugestiva de risco para cardiopatias congênitas, a realização de **ecocardiografia fetal** pode ser indicada. Ainda, a ultrassonografia morfológica permite a detecção de outras anomalias congênitas maiores ou achados anormais como oligo ou polidrâmnio. A ressonância magnética, por sua vez, auxilia principalmente no esclarecimento de anomalias que envolvem o sistema nervoso central.<sup>13,14</sup>

Além de ser indicada com base em achados da ultrassonografia morfológica, a **ecocardiografia fetal** costuma ser indicada especificamente para gestantes:

- ▶ com diabetes mellitus ou lúpus eritematoso sistêmico;
- ▶ em uso de anticonvulsivantes;
- ▶ expostas a infecções que podem levar a ocorrência de anomalias congênitas, como à infecção pelo vírus da rubéola;
- ▶ que possuem familiares de primeiro grau com alguma cardiopatia congênita, ou que realizaram reprodução assistida;
- ▶ cujo feto apresente alterações cromossômicas; taquicardia/bradicardia; macrosômicos; ou com hidropsia fetal (acúmulo de líquidos em órgãos ou partes do corpo do feto).

Outros exames complementares são a **triagem do soro materno**; o **teste pré-natal não invasivo (NIPT)**, que detecta o DNA fetal livre na circulação materna e auxilia na identificação de alterações cromossômicas, por exemplo. Os procedimentos invasivos para obtenção de amostra fetal incluem a **amniocentese** ou **punção de vilosidades coriônicas**, para avaliação genética de síndromes e outras doenças do feto. A amniocentese pode ser realizada a partir da 16ª semana de gestação e a biópsia de vilosidades coriônicas tão precoce quanto 11 semanas.<sup>14</sup>

3



## EXAME FÍSICO DO NASCIDO VIVO

O exame físico do nascido vivo consiste em uma avaliação física minuciosa do indivíduo, por meio de uma série de técnicas. É recomendado que este exame seja realizado entre 12 e 24 horas após o nascimento, sendo avaliados detalhadamente todos os segmentos corporais do nascido vivo.

A Secretaria de Atenção Primária a Saúde (Saps) desenvolveu um guia para os profissionais de saúde acerca da **Atenção à Saúde do Recém-Nascido**, no qual são descritos diversos aspectos desse importante exame, bem como a forma que ele deve ser realizado.<sup>9</sup> Este documento pode ser encontrado no endereço eletrônico: <https://bit.ly/3F3smCt>. Em virtude disso, no atual documento serão destacados aspectos específicos do exame físico do nascido vivo, os quais podem auxiliar na detecção e no diagnóstico de anomalias congênitas.

Destaca-se, inicialmente, que a cuidadosa observação do nascido vivo, mesmo sem tocá-lo, já permite que diversas informações sejam obtidas, entre as quais a identificação e o diagnóstico de anomalias congênitas morfológicas e faces típicas de algumas **síndromes** (como a **síndrome de Down** – Q90, entre outras). No entanto, salienta-se que o exame deve ser realizado incluindo a inspeção, a palpação, a percussão e a ausculta do nascido vivo, sendo conduzido, preferencialmente, no sentido externo para o interno e craniocaudal.<sup>9</sup>

Com base nos achados do exame físico do nascido vivo, as anomalias congênitas identificadas devem ser descritas detalhadamente na Declaração de Nascido Vivo (DNV), cujo preenchimento é abordado no tópico 6 deste Guia.

## 3.1 Pele

Durante a avaliação da pele do nascido vivo, diversas características devem ser atentamente observadas, entre as quais textura, cor, umidade, presença de anomalias congênitas, entre outras.<sup>9</sup>

A cianose, que consiste na coloração azulada da pele, é relativamente comum nos nascidos vivos, especialmente nas extremidades. No entanto, a cianose central é preocupante e pode estar associada a alterações ou doenças cardiorrespiratórias, incluindo **cardiopatias congênitas** (Q20-Q28).<sup>9</sup>

A presença de **hemangiomas** (tumor vascular benigno – D18.0) pode ter significado patológico, especialmente quando localizados em segmento cefálico e face, com coloração vinhosa, ou no caso de hemangiomas cavernosos, compostos de elementos vasculares maduros e grandes. Da mesma forma, a presença de nevus, manchas hipocrômicas ou hiperocrômicas também pode ter significado patológico, especialmente quando associados às outras anomalias congênitas.<sup>9</sup>

## 3.2 Esqueleto e articulações

A presença de alterações ósseas e inadequações de mobilidade do nascido vivo devem ser avaliadas cuidadosamente.<sup>9</sup>

A **polidactilia** (Q69) consiste na presença de dedos adicionais nas mãos ou pés. A mais comum é a presença nas mãos de dedo extranumerário fixado na face lateral da segunda ou terceira falange do dedo mínimo (polidactilia pós-axial) ou ao lado do polegar (polidactilia pré-axial). Outras anomalias nos membros como **sindactilia** (Q70) (dedos unidos), **aracnodactilia** (Q87.4) (dedos muito longos), **clinodactilia** (Q74.0) (dedos desviados do eixo), **agenesias** (de rádio, fêmur, tibia, úmero etc.) também devem ser observadas.<sup>9</sup>

No exame físico das mãos, devem-se observar também as pregas palmares. Em situações de hipotonia fetal, como na **síndrome de Down** (Q90), observa-se uma prega palmar transversal única em ambas as mãos, muitas vezes associada à ausência de prega falangiana no quinto quirodáctilo (dedo mínimo).<sup>9</sup>

No exame dos pés, deve-se avaliar seu posicionamento para a possível detecção de pés tortos. No caso do pé torto posicional, o examinador, com manobra delicada, pode corrigir a posição do pé. Já no caso do **pé torto congênito** (Q66), será necessário o tratamento ortopédico.<sup>9</sup>

O movimento das articulações também deve ser avaliado, considerando que sua limitação pode configurar a ocorrência de **artrogripose congênita múltipla** (Q74.3). Além disso, a articulação coxofemoral deve receber atenção especial para que se exclua a presença de displasias no desenvolvimento do quadril (Q65).<sup>9</sup>

Ainda, fazendo parte do exame osteoarticular, deve-se inspecionar ou palpar a linha média da coluna vertebral na busca de anomalias congênitas, tais como **espinha bífida** (Q05), **iniencefalia** (Q00.2), **craniorraquisquise** (Q00.1) (anomalias oriundas de defeitos no fechamento do tubo neural), entre outras.<sup>9</sup>

### 3.3 Crânio

A aferição do perímetro cefálico deve ser realizada com fita métrica inextensível, passando pela glabella e proeminência occipital. Essa medida, juntamente com o peso, o comprimento, o sexo e a idade gestacional do nascido vivo, devem ser lançados nos gráficos de crescimento do Intergrowt-21st (<https://bit.ly/3F814uT>), para avaliar se a medida do perímetro cefálico encontra-se dentro dos valores esperados ou se está desviando, como nos casos de **microcefalia** (Q02) (medida do perímetro cefálico inferior a menos 2 desvios-padrão da média) e **microcefalia grave** (Q02) (medida inferior a menos 3 desvios-padrão da média).<sup>9,14</sup>

Deve-se atentar também para a detecção do osso occipital achatado ou proeminente. O achatamento occipital, por exemplo, pode ocorrer em função de braquicefalia (anomalia congênita causada devido à junção prematura das suturas cranianas), comumente presente em casos de **síndrome de Down** (Q90). Já a proeminência do osso occipital por estar associada a casos de **microcefalia** (Q02) devido à infecção congênita pelo vírus Zika.<sup>15</sup>

Durante a palpação das fontanelas, deve-se atentar para a detecção de fontanela posterior aumentada.<sup>15</sup> Destaca-se também que a fontanela bregmática abaulada sugere aumento da pressão intracraniana, como em casos de **hidrocefalia** (Q03), entre outras complicações.<sup>9</sup>

Na avaliação das suturas, deve-se atentar para a sutura metópica proeminente e sutura lambdoide grande, que podem levar à suspeita de determinadas condições como **hipotireoidismo congênito**, **síndrome de Down** (Q90), entre outras síndromes.<sup>9,15</sup>

### 3.4 Olhos

Deve-se observar a distância entre os olhos do nascido vivo, entre os cantos internos das pálpebras (distância intercantal interna), a posição da fenda palpebral e a presença de sobrancelhas, cílios e epicanto. A fenda palpebral oblíqua para cima, por exemplo, pode ser indicativa de **síndrome de Down** (Q90), enquanto para baixo está presente em outras síndromes.<sup>9</sup>

Na avaliação da esclera, ao perceber a ocorrência da cor azul mais intensa em nascidos vivos pré-termo, deve-se investigar a possibilidade da **osteogênese imperfeita** (Q78.0). Além disso, por meio do “teste do olhinho” devem-se pesquisar **catarata congênita** (Q12.0), **glaucoma congênito** (Q15.0), entre outras anomalias e alterações oculares.<sup>9</sup>

### 3.5 Orelhas

Fossetas e apêndices pré-auriculares podem ser observados e muitas vezes estão associados à perda auditiva, sendo importante a realização do teste da orelhinha por emissão otoacústica. Anomalias de orelhas, como **microtias** (Q17.2) de grau variado, também podem ser observadas em **anomalias do primeiro arco branquial** e podem fazer parte de algumas **síndromes genéticas**.<sup>9</sup>

### 3.6 Nariz

Anomalias congênitas no nariz geralmente envolvem defeitos intrínsecos do osso do nariz, sendo comuns em síndromes cromossômicas, como na **síndrome de Edwards** (Q91) (trissomia do 18) e **síndrome de Down** (Q90).<sup>9</sup> Deve-se observar ainda a raiz nasal achatada, a hipoplasia de asas, as narinas antevertidas e a distância nasolabial aumentada.<sup>15</sup>

### 3.7 Boca

Os lábios do nascido vivo devem ser avaliados considerando espessura (fino ou grosso), presença de fendas, depressões e fossetas. **Fenda labial** (Q36) pode ser observada tanto unilateralmente quanto bilateralmente. A avaliação do palato deve ser feita por inspeção e não por palpação, sendo possível a identificação de **fenda palatina** (Q35). Ambas, **fenda labial com fenda palatina** (Q37), também podem ocorrer.<sup>9</sup>

A mandíbula pequena ou micrognatia deve ser também observada, podendo representar um sinal de alerta para dificuldade respiratória e dificuldade de amamentação.

No exame do tamanho e da mobilidade da língua, a identificação da macroglossia pode ser sugestiva de algumas síndromes.<sup>9</sup>

### 3.8 Pescoço

A presença de pele redundante na nuca pode estar associada à **síndrome de Down** (Q90), e na parte lateral (o chamado pescoço alado) à **síndrome de Turner** (Q96).<sup>9</sup> A restrição da mobilidade e o encurtamento do pescoço também devem ser avaliados, sendo características indicativas de algumas síndromes, por exemplo.

### 3.9 Tórax

Durante a avaliação do tórax do nascido vivo, a identificação de uma assimetria pode representar a presença de alguma **cardiopatia congênita** (Q20-Q28), **anomalia pulmonar**, da **coluna** e do **arcabouço costal**.<sup>9</sup> Além disso, deve-se observar também a presença de saliência ou depressão na região esternal, que também podem estar presentes em algumas síndromes.

### 3.10 Aparelho respiratório

O exame do sistema cardiorrespiratório deve ser realizado quando o nascido vivo estiver calmo, uma vez que o choro costuma alterar os parâmetros avaliados. A inspeção, palpação, percussão e ausculta devem ser feitas em toda a área de extensão do parênquima pulmonar. A detecção de assimetrias pode indicar anormalidades, entre as quais a presença de anomalias congênitas nos órgãos internos. Ainda, a presença de taquipneia ou estertores na ausculta podem ser indicativas de alguma **cardiopatia congênita** (Q20-Q28).<sup>9</sup>

### 3.11 Aparelho cardiocirculatório

Durante o exame do aparelho cardiocirculatório, a detecção de frêmito é sugestiva de alguma **cardiopatia congênita** (Q20-Q28), especialmente se associado ao sopro.<sup>9</sup>

Ainda no exame físico com foco cardiovascular, deve-se buscar achados compatíveis com o diagnóstico de cardiopatia congênita cianótica, como aumento do fígado, turgência jugular, além da cianose. Algumas cardiopatias congênitas podem se



apresentar com sinais sugestivos de insuficiência cardíaca congestiva, como taquipneia, disfunção respiratória, crepitações na ausculta pulmonar, dificuldade para mamar, bem como pele fria e pálida e diminuição de pulsos periféricos. Durante a ausculta cardíaca, realizada quando o nascido vivo está calmo, a presença de terceira e quarta bulhas (galope) pode ser indicativo de **cardiopatias congênicas** (Q20-Q28).<sup>9</sup>

No nascido vivo prematuro, pulsos cheios podem indicar persistência do canal arterial, enquanto pulsos femorais débeis ou ausentes podem indicar a coarctação da aorta.<sup>9</sup>

Deve-se também realizar o “teste do coraçãozinho” para se excluir a presença de cardiopatias críticas que descompensam e que geralmente necessitam de algum procedimento ainda nos primeiros 30 dias de vida.

A presença de qualquer um desses sinais clínicos sugestivos de cardiopatia deve ser melhor investigada por meio de ecocardiografia e avaliação com cardiologista pediátrico, para diagnóstico mais específico acerca do tipo de cardiopatia congênita presente no indivíduo, bem como necessidade de intervenção cirúrgica.

### 3.12 Abdome

Durante o exame físico do abdome, a detecção de artéria umbilical única associada a outras anomalias congênicas pode indicar a presença de anomalias renais ou síndromes genéticas. Na inspeção, é possível também observar a detecção de defeitos da parede abdominal, como a **onfalocele** (também chamada de **exonfalia** – Q79.2) e a **gastrosquise** (Q79.3), que são anomalias congênicas que consistem na herniação de estruturas da cavidade abdominal através desses defeitos da parede abdominal.<sup>9</sup>

### 3.13 Aparelho geniturinário

Durante o exame da genitália, podem ser identificadas anomalias na saída da uretra. A **hipospádia** (Q54), por exemplo, é caracterizada pela presença do orifício de saída da uretra na face ventral do pênis. Já a presença do orifício na face dorsal do pênis caracteriza a **epispádia** (Q64.0).<sup>9</sup>

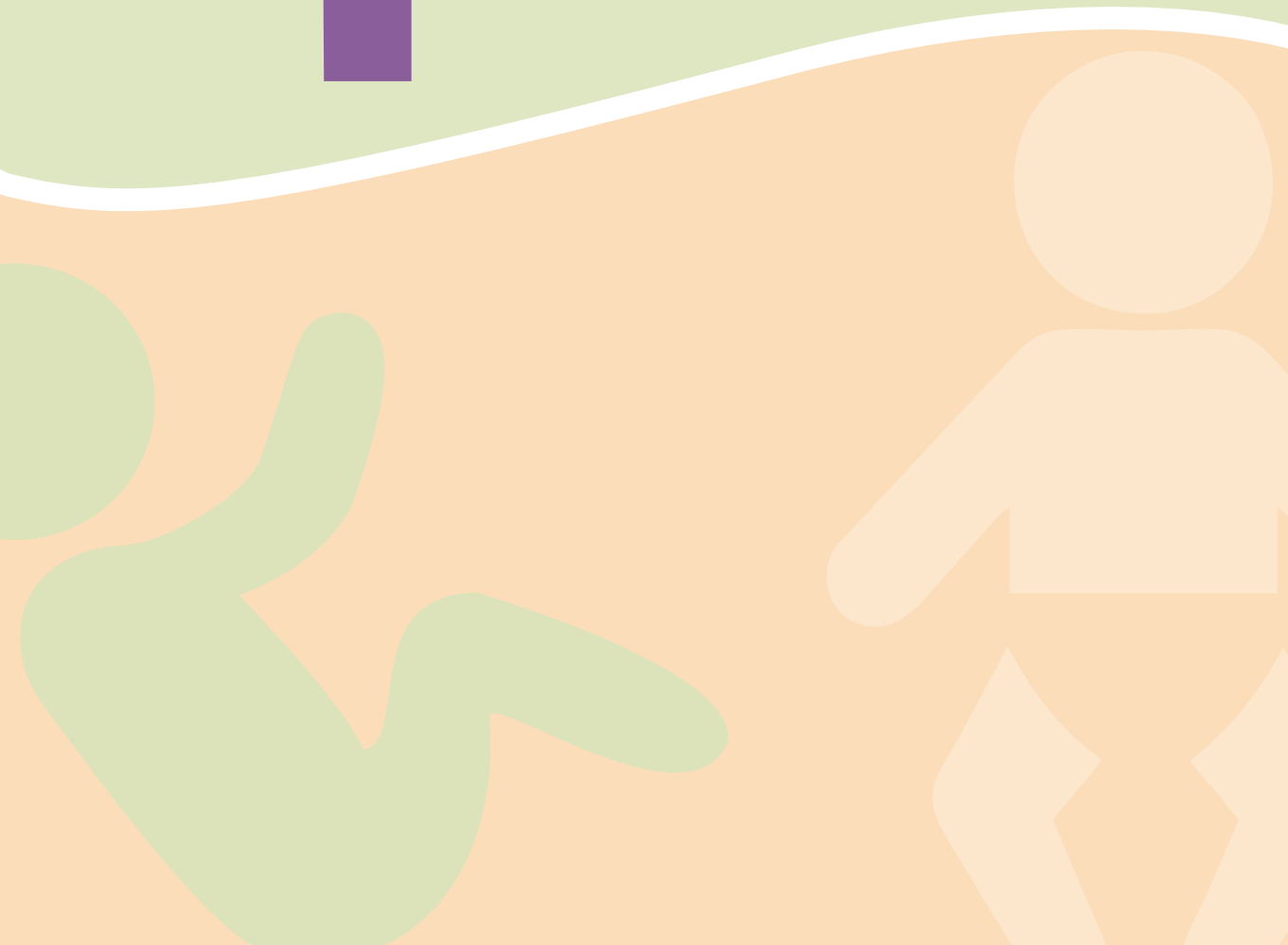Ainda considerando o órgão genital masculino, a não palpação dos testículos na bolsa escrotal pode representar **criptorquidia** (Q53). Quando a criptorquidia é bilateral e associada a bolsa escrotal hipoplásica e pênis pequeno (<2,5 cm no RN a termo), suspeita-se de **sexo indeterminado ou pseudo-hermafroditismo** (Q56).<sup>9</sup>

Em genitália aparentemente feminina, a presença de nódulos em topografia de grandes lábios, fusões labiais e aumento do clitóris também podem ser sugestivos de **sexo indeterminado ou pseudo-hermafroditismo** (Q56).

### 3.14 Ânus

O exame do orifício anal deve ser feito obrigatoriamente, podendo-se detectar anomalias anorretais e fístulas. Além disso, é importante estar atento para a eliminação de mecônio pela uretra, períneo ou vagina.<sup>9</sup>

4



# ANOMALIAS CONGÊNITAS PRIORITÁRIAS PARA A VIGILÂNCIA AO NASCIMENTO

A fim de aprimorar e fortalecer o diagnóstico das anomalias congênitas que compõem os grupos prioritários para a vigilância ao nascimento, a seguir será apresentada uma descrição detalhada de cada uma delas.

## 4.1 Defeitos de tubo neural

Os defeitos de fechamento do tubo neural são provenientes de problemas ou falhas do processo de embriogênese até o 29º dia de vida embrionária.<sup>5</sup> Esse grupo de anomalias congênitas envolve malformações do encéfalo e medula, as quais podem comprometer pele, músculos, ossos e partes moles adjacentes em geral.<sup>6</sup>

Tais anomalias podem ser diagnosticadas no pré-natal, por meio da ultrassonografia obstétrica. Dependendo dos achados na ultrassonografia obstétrica, testes genéticos e ressonância magnética fetal são recomendados. Ao nascimento, o diagnóstico dessas anomalias, especialmente das anomalias “abertas”, é bastante fácil, por se tratar de uma lesão visível. Ainda, exames complementares de imagem do nascido vivo auxiliam na caracterização clínica dessas anomalias, como radiografias, tomografias e ressonância magnética.<sup>6</sup>

### Anencefalia e malformações similares (Q00)

- ▶ Anencefalia (Q00.0) – ausência total ou parcial do cérebro, juntamente com a ausência total ou parcial da abóbada craniana e da pele de cobertura.<sup>7</sup>
- ▶ Craniorraquisquise (Q00.1) – presença de anencefalia com defeito contíguo da coluna sem meninges cobrindo o tecido neural (raquisquise).<sup>7</sup>
- ▶ Iniencefalia (Q00.2) – defeito raro e complexo do tubo neural caracterizado por retroflexão extrema da cabeça, variavelmente combinado com raquisquise da coluna cervical e torácica e, mais raramente, com encefalocele occipital. Na iniencefalia, o crânio está sempre fechado.<sup>7</sup>

## Encefalocele (Q01)

Herniação do tecido cerebral, geralmente coberto por meninges.<sup>7</sup>

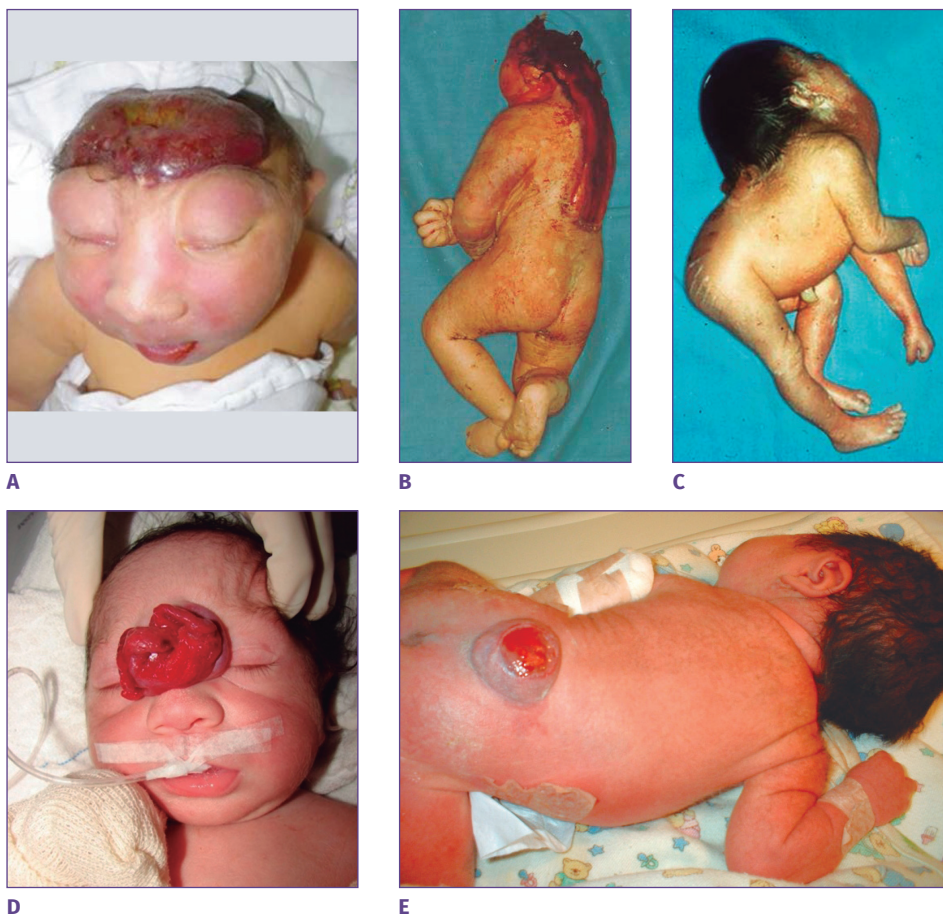- ▶ Encefalocele frontal (Q01.0) – herniação do tecido cerebral através de um defeito no osso frontal.
- ▶ Encefalocele nasofrontal (Q01.1) – herniação do tecido cerebral através de uma abertura entre o osso frontal e os ossos nasais e etmoidais.
- ▶ Encefalocele occipital (Q01.2) – herniação do tecido cerebral através de uma abertura no osso occipital.
- ▶ Encefalocele de outras localizações (Q01.8) – herniação do tecido cerebral através de uma abertura em um dos ossos parietais ou de uma das órbitas ou de uma abertura na região nasal.
- ▶ Encefalocele não especificada (Q01.9).

## Espinha bífida (Q05)

Protrusão das meninges e/ou medula espinhal através de uma abertura na coluna vertebral. Pode ser aberta, com ou sem cobertura de membrana; ou fechada, coberta por pele de aparência normal. Nos casos de espinha bífida oculta, a suspeita ocorre devido à presença de depressões e fossetas sacrais, manchas e tufo de pelos. A espinha bífida pode ser associada ou não à hidrocefalia, embora isso possa não ser imediatamente óbvio ao nascimento.<sup>7</sup>

- ▶ Espinha bífida cervical com hidrocefalia (Q05.0).
- ▶ Espinha bífida torácica com hidrocefalia (Q05.1).
- ▶ Espinha bífida lombar com hidrocefalia (Q05.2).
- ▶ Espinha bífida sacral com hidrocefalia (Q05.3).
- ▶ Espinha bífida cervical sem hidrocefalia (Q05.5).
- ▶ Espinha bífida torácica sem hidrocefalia (Q05.6).
- ▶ Espinha bífida lombar sem hidrocefalia (Q05.7).
- ▶ Espinha bífida sacral sem hidrocefalia (Q05.8).

**FIGURA 1** Fotos de crianças com anencefalia (Q00.0) (A); craniorraquisquise (Q00.1) (B); iniencefalia (Q00.2) (C); encefalocele (Q01) (D); espinha bífida (Q05) (E)<sup>16,17</sup>



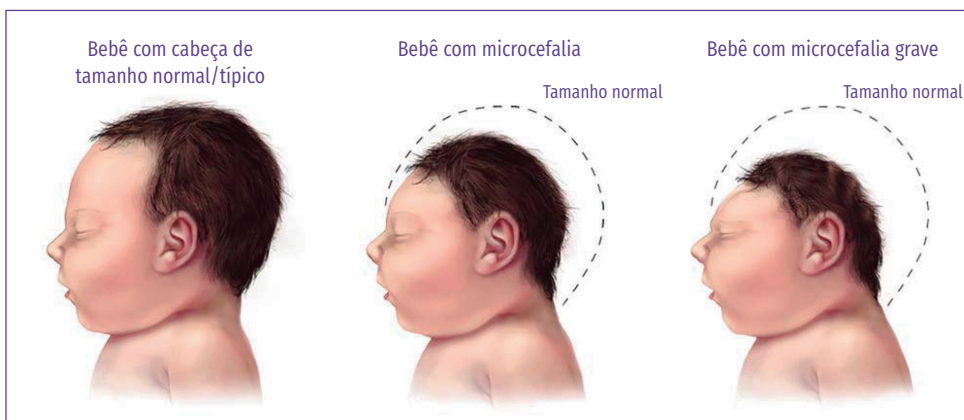
## 4.2 Microcefalia

A microcefalia pode ser classificada como primária ou secundária, dependendo do seu aparecimento. É primária quando está presente ao nascimento e é proveniente de problemas ou falhas na neurogênese, e secundária quando aparece após o nascimento em função de problemas no desenvolvimento e maturação dos neurônios. Seu diagnóstico é feito por meio da medida do perímetro cefálico, sendo utilizada uma curva de referência para a classificação dessa medida. Atualmente, o uso das curvas Intergrowth-21 é o mais recomendado (<https://bit.ly/36qepBr>).<sup>6</sup>

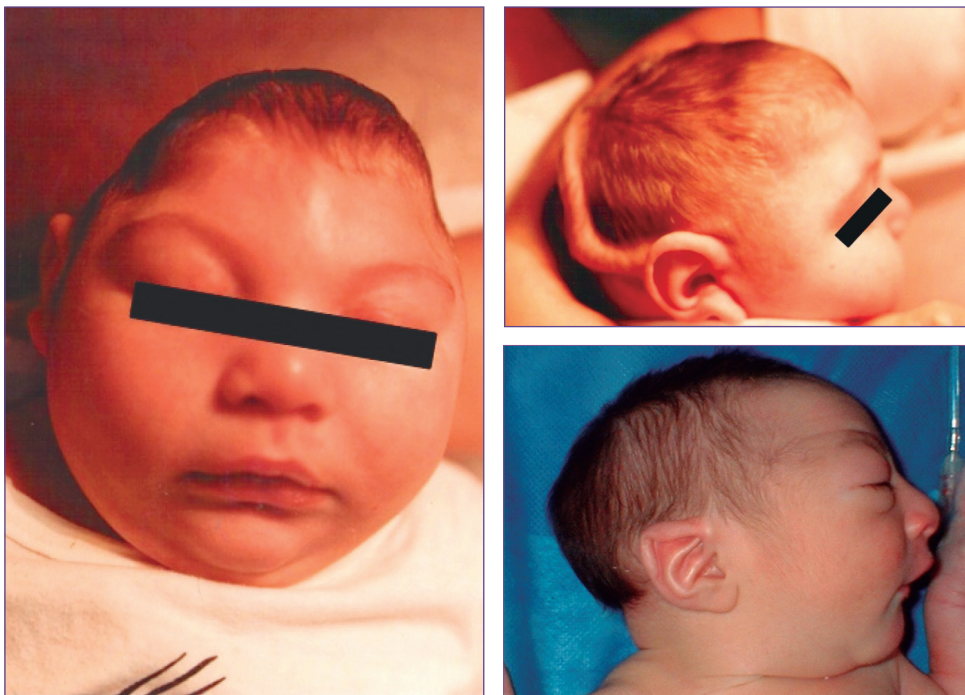## Microcefalia (Q02)

Consiste da medida do perímetro cefálico abaixo de dois desvios-padrão da média para a idade gestacional e para o sexo. A **microcefalia grave** é definida como a medida do perímetro cefálico abaixo de três desvios-padrão.<sup>7</sup>

**FIGURA 2** Microcefalia (Q02) – Ilustração representando uma criança com perímetro cefálico normal, outra com microcefalia e outra com microcefalia grave (A); Fotos de crianças com microcefalia (B)<sup>16,17</sup>



A



B

## 4.3 Fendas orais

As fendas orais ou orofaciais são anomalias congênitas craniofaciais que afetam as cavidades orais e nasais. Ocorrem devido à formação incompleta do lábio e/ou palato.<sup>6</sup>

Elas podem ser diagnosticadas no pré-natal, por meio do exame de ultrassonografia, ou ao nascimento. Para o diagnóstico da fenda palatina, é importante a visualização do palato, não apenas a palpação.<sup>6</sup>

### Fenda palatina (Q35)

Fenda do palato, que pode afetar o palato mole e/ou duro.<sup>7</sup>

- ▶ Fenda do palato duro (Q35.1).
- ▶ Fenda do palato mole (Q35.3).
- ▶ Fenda do palato duro com fenda do palato mole (Q35.5).
- ▶ Fenda da úvula (Q35.7).
- ▶ Fenda palatina não especificada (Q35.9).

### Fenda labial (Q36)

Fenda do lábio superior que pode estar associada a uma fenda da gengiva.<sup>7</sup>

- ▶ Fenda labial bilateral (Q36.0).
- ▶ Fenda labial mediana (Q36.1).
- ▶ Fenda labial unilateral (Q36.9).

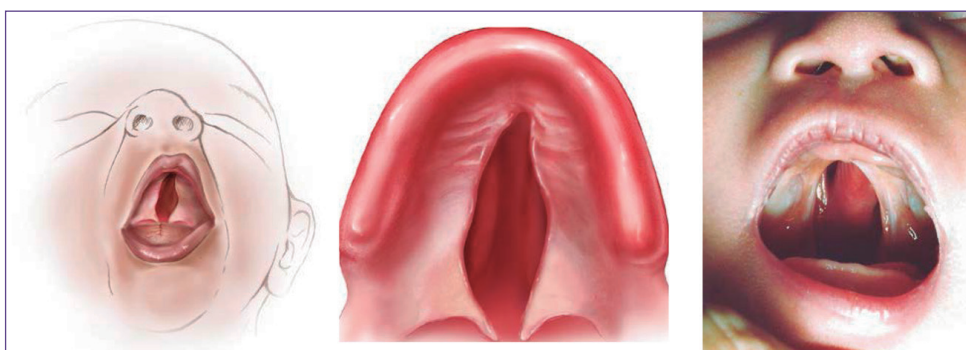
### Fenda labial com fenda palatina (Q37)

Fenda do lábio superior, associada a uma fenda do palato.<sup>7</sup>

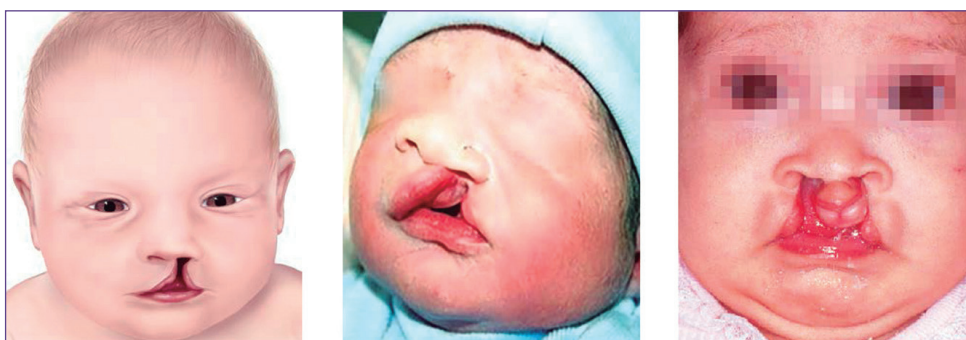- ▶ Fenda do palato duro com fenda labial bilateral (Q37.0).
- ▶ Fenda do palato duro com fenda labial unilateral (Q37.1).
- ▶ Fenda do palato mole com fenda labial bilateral (Q37.2).
- ▶ Fenda do palato mole com fenda labial unilateral (Q37.3).
- ▶ Fenda dos palatos duro e mole com fenda labial bilateral (Q37.4).
- ▶ Fenda dos palatos duro e mole com fenda labial unilateral (Q37.5).
- ▶ Fenda do palato com fenda labial bilateral, não especificada (Q37.8).
- ▶ Fenda do palato com fenda labial unilateral, não especificada (Q37.9).



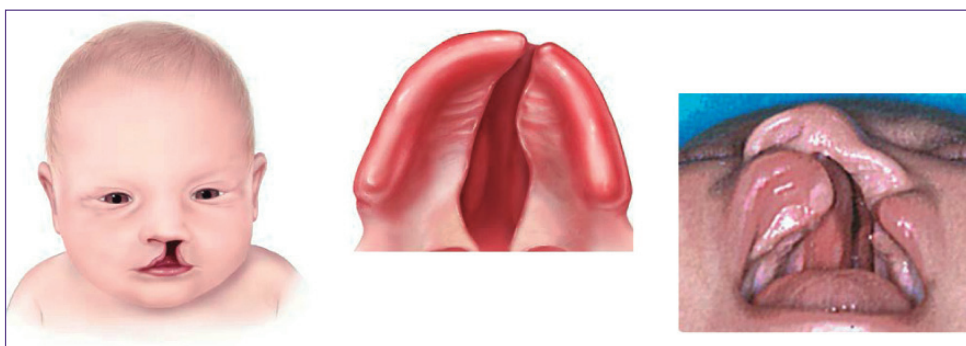
**FIGURA 3** Fendas orais (Q35-Q37) – Fenda palatina – Q35 (A); Fenda labial – Q36 (B); Fenda labial com fenda palatina – Q37 (C)<sup>16</sup>



A



B



C

## 4.4

### Cardiopatias congênitas

As anomalias congênitas que envolvem o sistema cardiocirculatório incluem alterações estruturais do coração e/ou dos seus vasos sanguíneos. Fatores de risco maternos, como doenças e exposição a agentes teratogênicos, podem levar a suspeita de cardiopatias congênitas. Nesses casos, exames de imagem, como a ultrassonografia morfológica, podem ser realizados, preferencialmente entre a 24ª e a 28ª semana gestacional.<sup>6</sup>

Ao nascimento, suspeita-se da presença de cardiopatias congênitas no nascido vivo caso sejam detectadas, durante o exame físico, alterações na ausculta cardíaca, como sopros.<sup>10</sup> Além disso, são possíveis sinais indicativos de defeitos do lado direito do coração: cianose, hepatomegalia, edema de membros inferiores, sofrimento respiratório e gemência; bem como sinais de defeitos do lado esquerdo: taquipneia, precórdio hiperdinâmico, ritmo de galope, terceira bulha, diferencial de pulsos e pressão e choque.<sup>6</sup>

Caso haja suspeita de cardiopatia congênita, é importante a realização de exames complementares no nascido vivo, como radiografia de tórax, eletrocardiograma e ecocardiografia.<sup>6,15</sup>

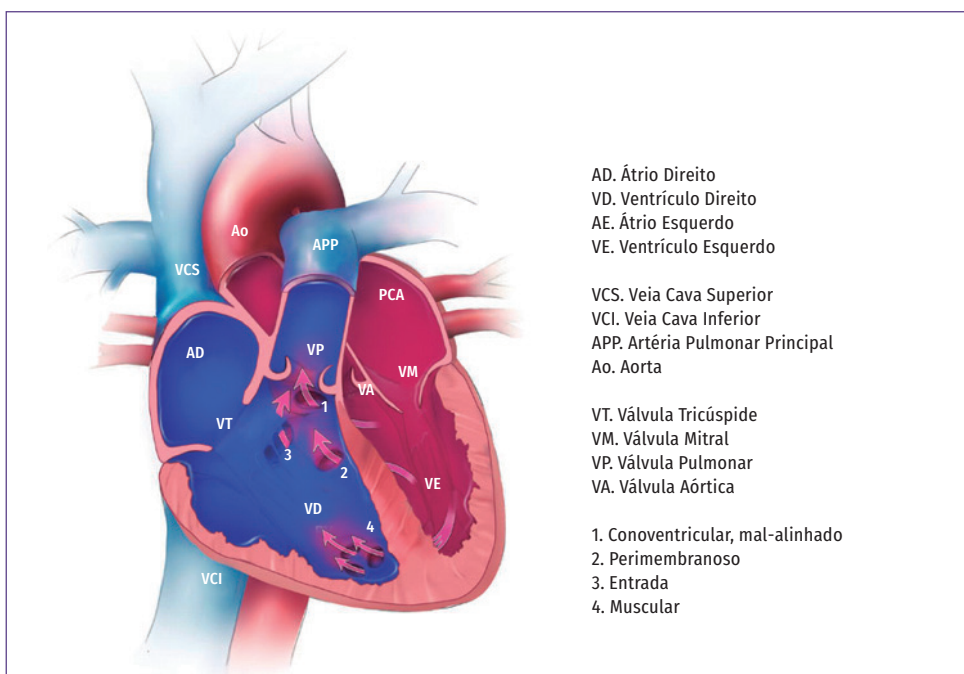
### Malformações congênitas das câmaras e das comunicações cardíacas (Q20)

- ▶ Tronco arterial comum (Q20.0).
- ▶ Ventrículo direito com dupla via de saída (Q20.1).
- ▶ Ventrículo esquerdo com dupla via de saída (Q20.2).
- ▶ Comunicação ventrículo-atrial discordante (Q20.3).
- ▶ Ventrículo com dupla via de entrada (Q20.4).
- ▶ Comunicação átrio-ventricular discordante (Q20.5).
- ▶ Isomerismo dos apêndices atriais (Q20.6).
- ▶ Outras malformações congênitas das câmaras e das comunicações cardíacas (Q20.8).
- ▶ Malformação congênita não especificada das câmaras e das comunicações cardíacas (Q20.9).

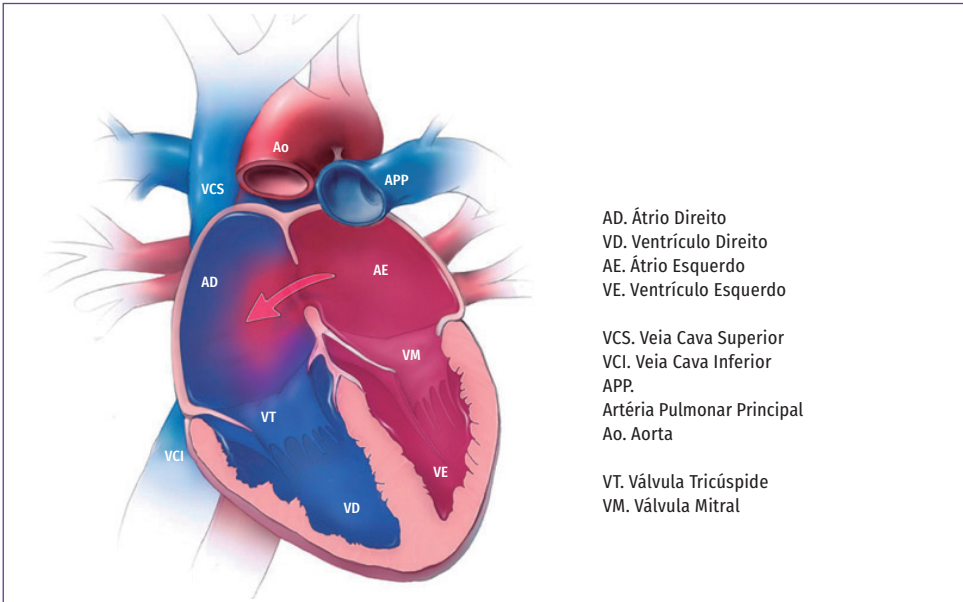
## Malformações congênitas dos septos cardíacos (Q21)

- ▶ Comunicação interventricular (Q21.0).
- ▶ Comunicação interatrial (Q21.1).
- ▶ Comunicação atrioventricular (Q21.2).
- ▶ Comunicação aortopulmonar (Q21.4).
- ▶ Outras malformações congênitas dos septos cardíacos (Q21.8).
- ▶ Malformação congênita não especificada de septo cardíaco (Q21.9).
- ▶ Tetralogia de Fallot (Q21.3).

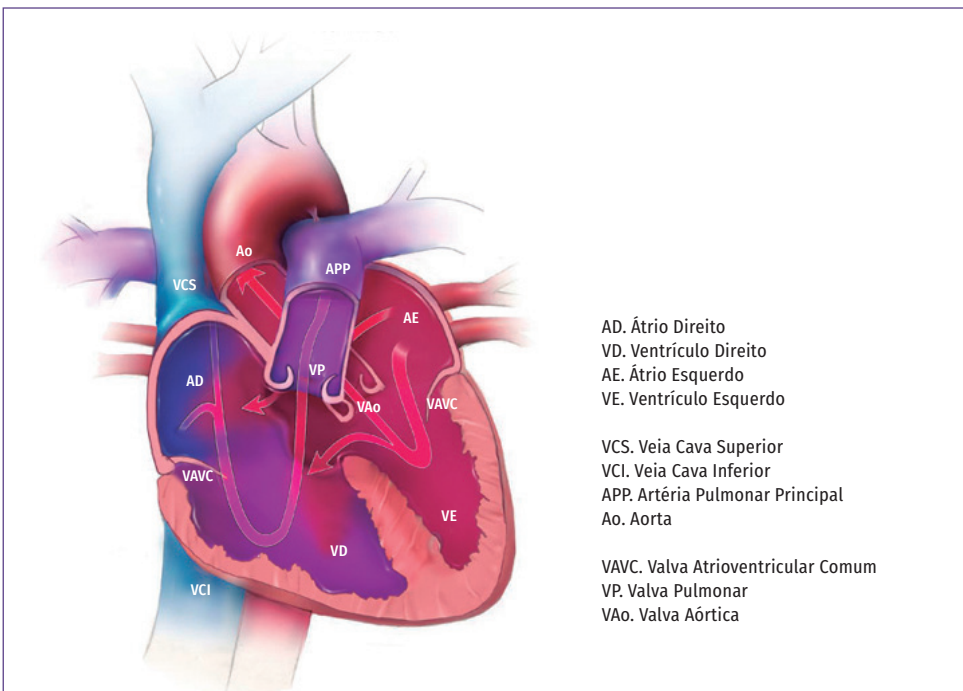
**FIGURA 4** Comunicação interventricular (Q21.0)<sup>6</sup>



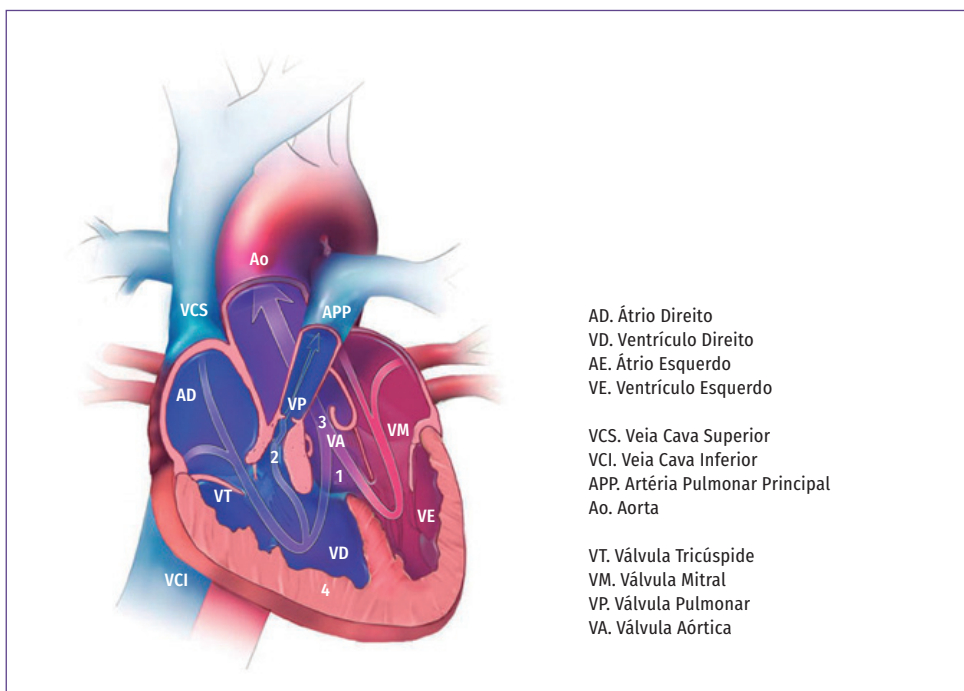
**FIGURA 5** Comunicação interatrial (Q21.1)<sup>6</sup>



**FIGURA 6** Comunicação atrioventricular (Q21.2)<sup>6</sup>



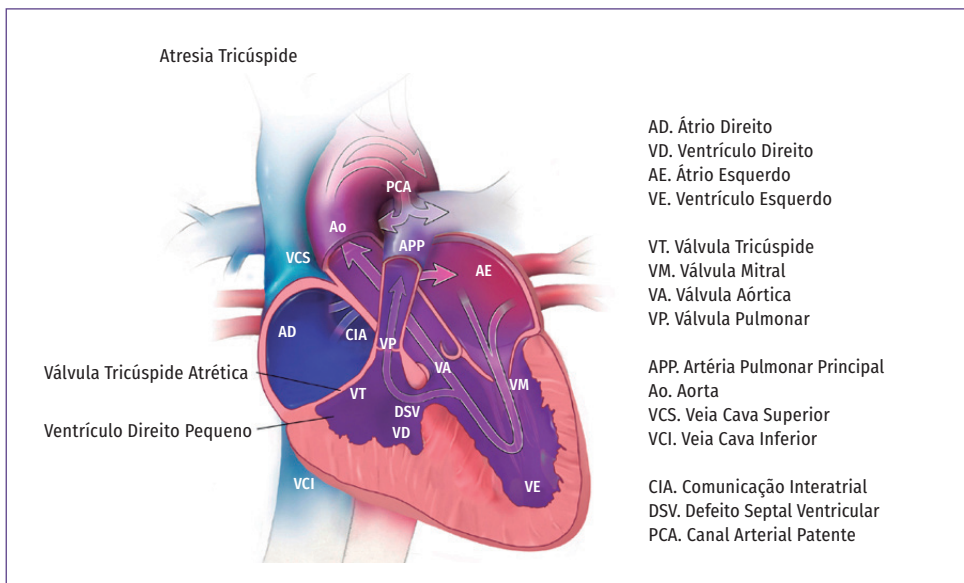
**FIGURA 7** Tetralogia de Fallot (Q21.3)<sup>6</sup>



## Malformações congênitas das valvas pulmonar e tricúspide (Q22)

- ▶ Atresia da valva pulmonar (Q22.0).
- ▶ Estenose congênita da valva pulmonar (Q22.1).
- ▶ Insuficiência congênita da valva pulmonar (Q22.2).
- ▶ Outras malformações congênitas da valva pulmonar (Q22.3).
- ▶ Estenose congênita da valva tricúspide (Q22.4).
- ▶ Anomalia de Ebstein (Q22.5).
- ▶ Síndrome do coração direito hipoplásico (Q22.6).
- ▶ Outras malformações congênitas da valva tricúspide (Q22.8).
- ▶ Malformação congênita não especificada da valva tricúspide (Q22.9).

**FIGURA 8** Síndrome do coração direito hipoplásico (Q22.6)<sup>6</sup>



## Malformações congênicas das valvas aórtica e mitral (Q23)

- ▶ Estenose congênita da valva aórtica (Q23.0).
- ▶ Insuficiência congênita da valva aórtica (Q23.1).
- ▶ Estenose mitral congênita (Q23.2).
- ▶ Insuficiência mitral congênita (Q23.3).
- ▶ Síndrome do coração esquerdo hipoplásico (Q23.4).
- ▶ Outras malformações congênicas das valvas aórtica e mitral (Q23.8).
- ▶ Malformação congênita não especificada das valvas aórtica e mitral (Q23.9).

## Outras malformações congênicas do coração (Q24)

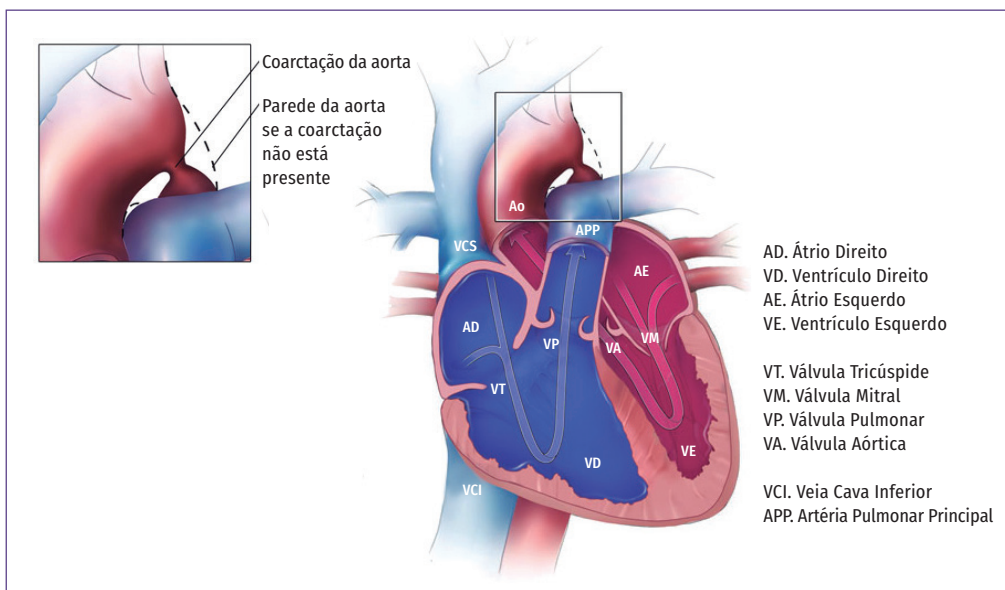
- ▶ Dextrocardia (Q24.0).
- ▶ Levocardia (Q24.1).
- ▶ Cor triatriatum (Q24.2).
- ▶ Estenose do infundíbulo pulmonar (Q24.3).
- ▶ Estenose subaórtica congênita (Q24.4).
- ▶ Malformações dos vasos coronários (Q24.5).

- ▶ Bloqueio congênito do coração (Q24.6).
- ▶ Outras malformações congênicas especificadas do coração (Q24.8).
- ▶ Malformação não especificada do coração (Q24.9).

## Malformações congênicas das grandes artérias (Q25)

- ▶ Permeabilidade do canal arterial (Q25.0).
- ▶ Coarctação da aorta (Q25.1).
- ▶ Atresia da aorta (Q25.2).
- ▶ Estenose da aorta (Q25.3).
- ▶ Outras malformações congênicas da aorta (Q25.4).
- ▶ Atresia da artéria pulmonar (Q25.5).
- ▶ Estenose da artéria pulmonar (Q25.6).
- ▶ Outras malformações congênicas da artéria pulmonar (Q25.7).
- ▶ Outras malformações congênicas das grandes artérias (Q25.8).
- ▶ Malformação congênita não especificada das grandes artérias (Q25.9).

**FIGURA 9** Coarctação da aorta (Q25.1)<sup>6</sup>



## Malformações congênitas das grandes veias (Q26)

- ▶ Estenose congênita da veia cava (Q26.0).
- ▶ Persistência da veia cava superior esquerda (Q26.1).
- ▶ Comunicação venosa pulmonar anormal total (Q26.2).
- ▶ Comunicação venosa pulmonar anormal parcial (Q26.3).
- ▶ Comunicação venosa pulmonar anormal não especificado (Q26.4).
- ▶ Comunicação venosa portal anormal (Q26.5).
- ▶ Fístula entre a veia porta e a artéria hepática (Q26.6).
- ▶ Outras malformações congênitas das grandes veias (Q26.8).
- ▶ Malformação congênita não especificada de grande veia (Q26.9).

## Outras malformações congênitas do sistema vascular periférico (Q27)

- ▶ Ausência congênita e hipoplasia da artéria umbilical (Q27.0).
- ▶ Estenose congênita da artéria renal (Q27.1).
- ▶ Outras malformações congênitas da artéria renal (Q27.2).
- ▶ Malformação artério-venosa periférica (Q27.3).
- ▶ Ectasia venosa (flebectasia) congênita (Q27.4).
- ▶ Outras malformações congênitas especificadas do sistema vascular periférico (Q27.8).
- ▶ Malformação congênita não especificada do sistema vascular periférico (Q27.9).

## Outras malformações congênitas do aparelho circulatório (Q28)

- ▶ Malformação arteriovenosa de vasos pré-cerebrais (Q28.0).
- ▶ Outras malformações dos vasos pré-cerebrais (Q28.1).
- ▶ Malformação arteriovenosa dos vasos cerebrais (Q28.2).
- ▶ Outras malformações dos vasos cerebrais (Q28.3).
- ▶ Outras malformações congênitas especificadas do aparelho circulatório (Q28.8).
- ▶ Malformação congênita não especificada do aparelho circulatório (Q28.9).



## 4.5 Defeitos de parede abdominal

Os defeitos congênitos da parede abdominal consistem na protrusão de órgãos intra-abdominais, especialmente intestino. Durante o pré-natal, a ultrassonografia obstétrica é o método de escolha para o diagnóstico destas anomalias, podendo ser realizada a partir do final do primeiro trimestre. Ainda, a elevação de alfa-fetoproteína é observada em ambas as anomalias citadas a seguir (exonfalia e gastrosquise).<sup>6</sup>

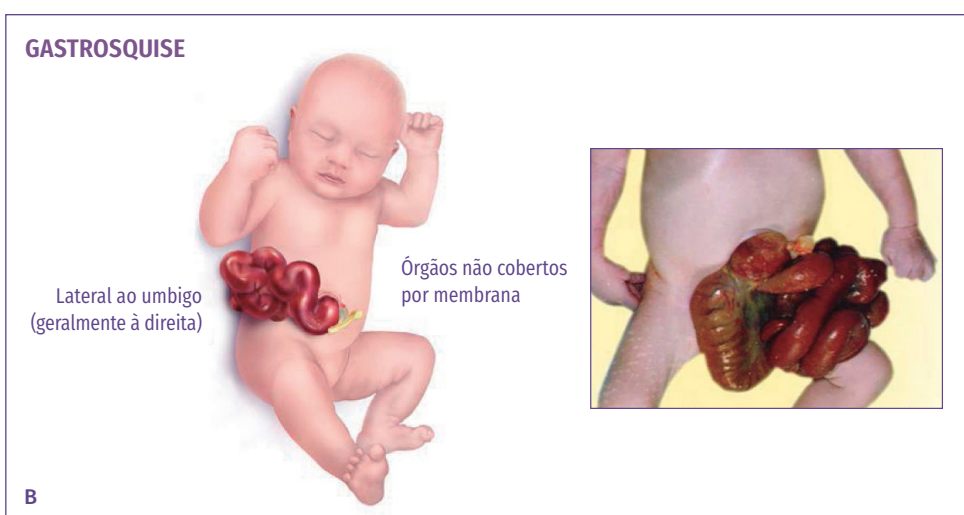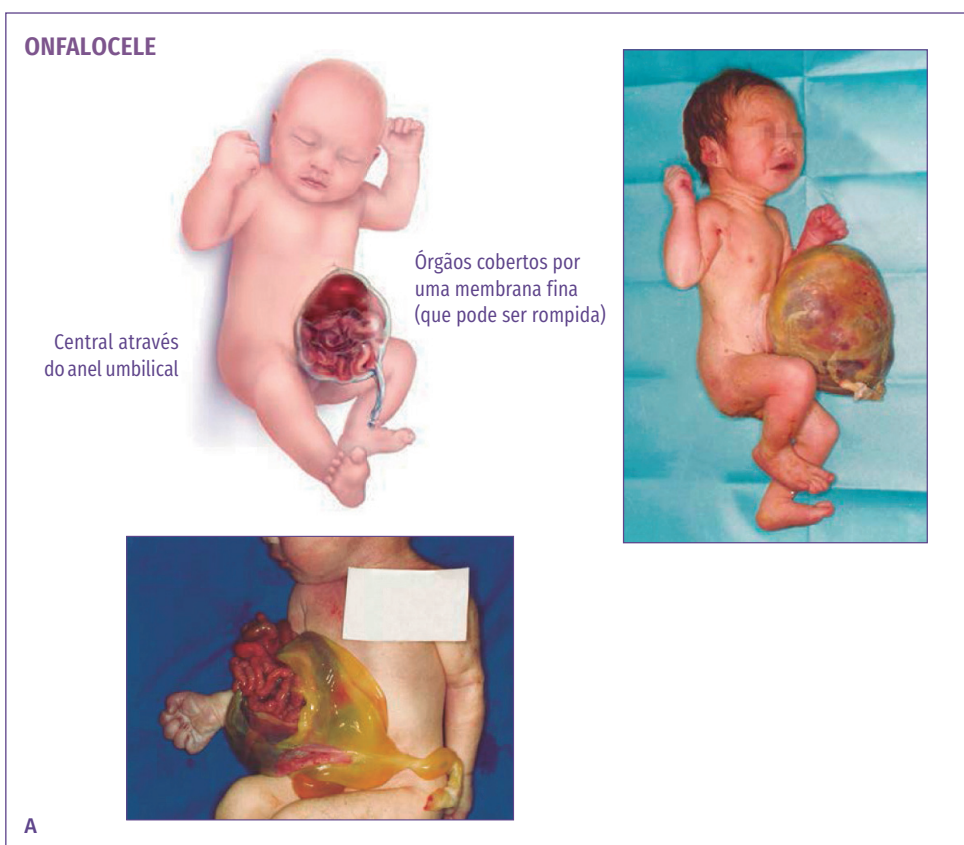
### Exonfalia (onfalocele) (Q79.2)

Herniação de estruturas da cavidade abdominal através de defeito na parede abdominal na região de inserção do cordão umbilical, sendo revestida por um saco membranoso constituído por peritônio e âmnio.<sup>15</sup>

### Gastrosquise (Q79.3)

Herniação de estruturas da cavidade abdominal, especialmente intestino, através de defeito na parede abdominal em região lateral ao umbigo (à direita em 95% dos casos).<sup>6</sup>

**FIGURA 10** Defeitos de parede abdominal (Q79.2 e Q79.3) – exonfalia (onfalocele) (Q79.2) (A); gastrosquise (Q79.3) (B)<sup>16</sup>



## 4.6 Defeitos de membros

As anomalias congênitas que envolvem os membros apresentam amplo espectro fenotípico, incluindo desde o acometimento de dedos das mãos e pés até a ausência completa ou parcial de um membro. O período crítico de desenvolvimento dos membros, considerando exposições a fatores de risco ambientais, abrange do 24º ao 36º dia após a fertilização.<sup>6</sup>

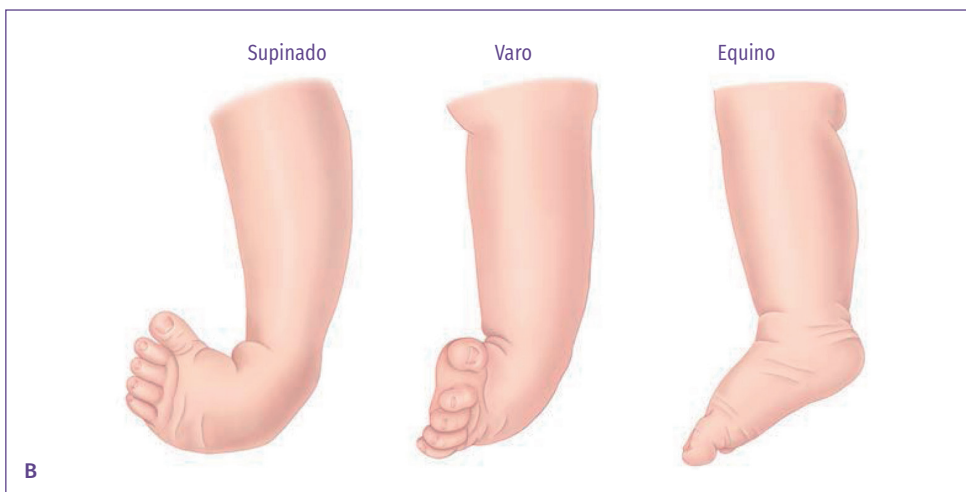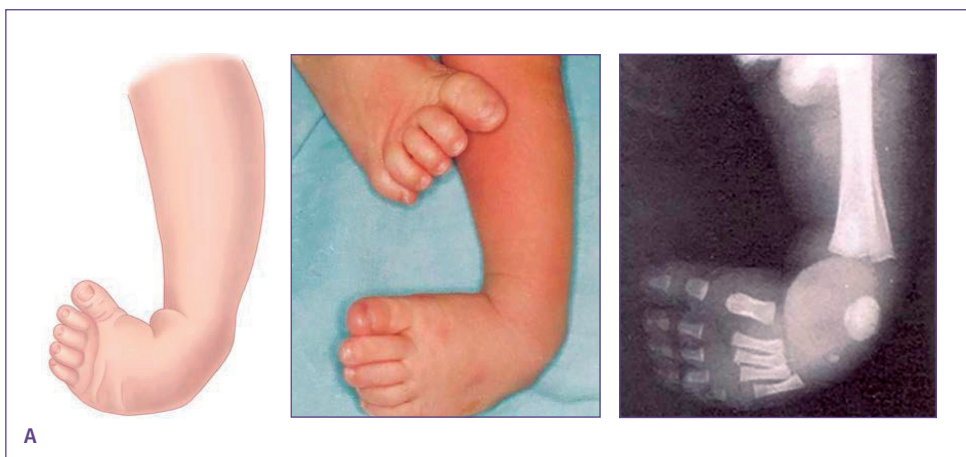O diagnóstico dessas anomalias pode ser feito tanto no pré-natal, por meio de ultrassonografia obstétrica, quanto no nascimento, por meio do exame físico do nascido vivo.

### Deformidades congênitas do pé (Q66)

Também conhecidas como “pé torto congênito”, costumam ocorrer devido à falta de movimentação adequada durante a gestação.<sup>15</sup> É característica a presença das seguintes alterações: pé cavo; pé com sua porção anterior em adução e posterior vara; e o tornozelo equino.<sup>6</sup>

- ▶ Pé torto equino varo (Q66.0).
- ▶ Pé torto calcâneo varo (Q66.1).
- ▶ Metatarso varo (Q66.2).
- ▶ Outras deformidades congênitas dos pés em varo (Q66.3).
- ▶ Pé torto calcâneo valgo (Q66.4).
- ▶ Pé chato congênito (Q66.5).
- ▶ Outras deformidades congênitas dos pés em valgo (Q66.6).
- ▶ Pé cavo (Q66.7).
- ▶ Outras deformidades congênitas do pé (Q66.8).
- ▶ Deformidade congênita não especificada do pé (Q66.9).

**FIGURA 11** Pé torto congênito – Q66 (A); Classificação conforme a fixação do pé (antepé e retropé) em rotação para cima (supinado), desvio em direção à linha média (varo) e flexão plantar (equino) (B)<sup>16</sup>

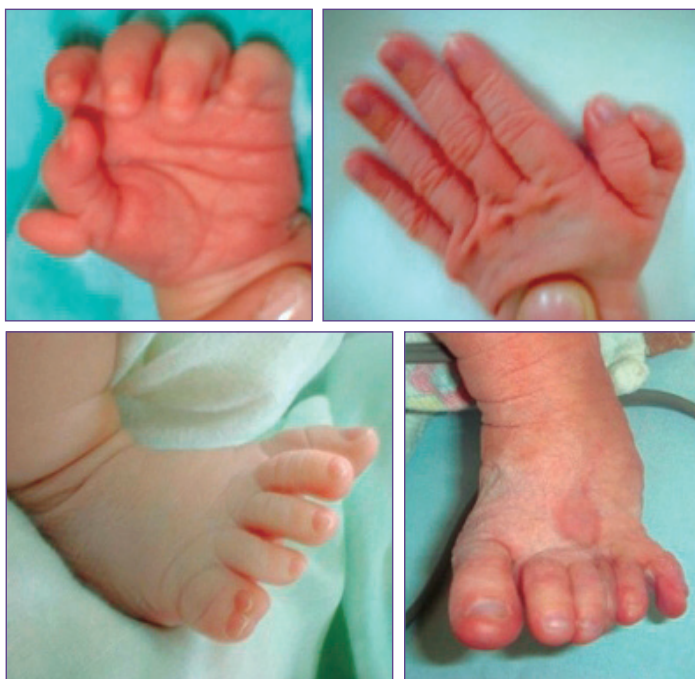

## Polidactilia (Q69)

Consiste na presença de um dígito supranumérico, que pode estar presente de forma completa ou parcial, podendo afetar apenas um membro ou mais, tanto nos membros superiores quanto nos inferiores.<sup>6</sup>

- ▶ Dedo(s) da mão supranumerário(s) (Q69.0).
- ▶ Polegar(es) supranumerário(s) (Q69.1).
- ▶ Artelho(s) supranumerário(s) (Q69.2).
- ▶ Polidactilia não especificada (Q69.9).

**FIGURA 12** Polidactilia (Q69)<sup>17</sup>

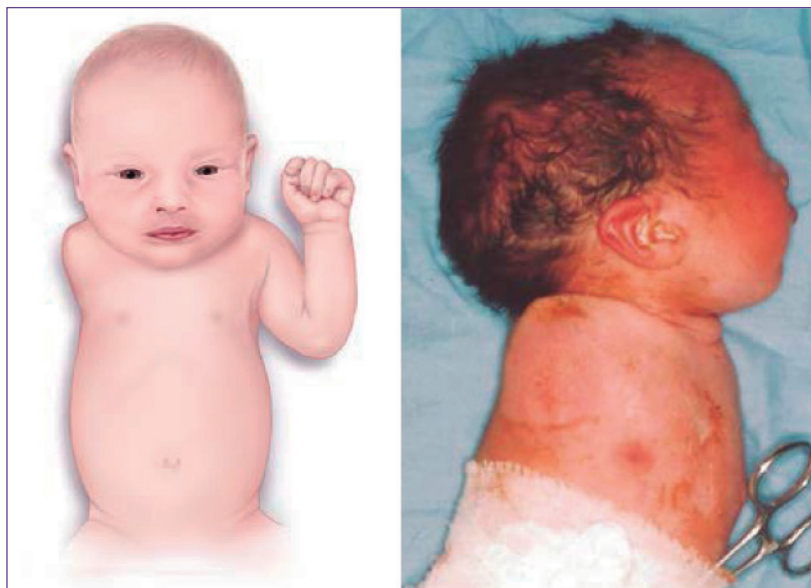

## Defeitos, por redução, do membro superior (Q71)

Ausência ou hipoplasia de um membro superior inteiro ou de parte dele, podendo incluir ossos longos, metacarpos e falanges.<sup>6</sup>

- ▶ Ausência congênita completa do(s) membro(s) superior(es) (Q71.0).

**FIGURA 13** Amélia – Ausência congênita completa do membro superior (Q71.0)<sup>16</sup>



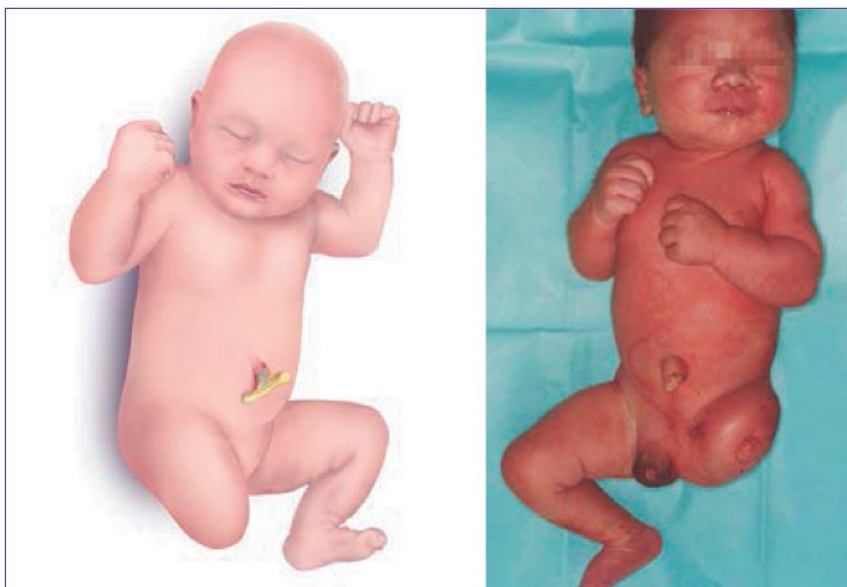- ▶ Ausência congênita do braço e do antebraço, com mão presente (Q71.1).
- ▶ Ausência congênita do antebraço e da mão (Q71.2).
- ▶ Ausência congênita da mão e de dedo(s) (Q71.3).
- ▶ Defeito de redução longitudinal do rádio (Q71.4).
- ▶ Defeito de redução longitudinal do cúbito (ulna) (Q71.5).
- ▶ Mão em garra de lagosta (Q71.6).
- ▶ Outros defeitos de redução do membro superior (Q71.8).
- ▶ Defeito por redução do membro superior, não especificado (Q71.9).

## Defeitos, por redução, do membro inferior (Q72)

Ausência ou hipoplasia de um membro inferior inteiro ou de parte dele, podendo incluir ossos longos, metatarsos e falanges.<sup>6</sup>

- ▶ Ausência congênita completa do(s) membro(s) inferior(es) (Q72.0).
- ▶ Ausência congênita da coxa e da perna com pé presente (Q72.1).
- ▶ Ausência congênita da perna e do pé (Q72.2).
- ▶ Ausência congênita do pé e de artelho(s) (Q72.3).
- ▶ Defeito por redução longitudinal da tíbia (Q72.4).
- ▶ Defeito por redução longitudinal da tíbia (Q72.5).
- ▶ Defeito por redução longitudinal do perônio (fíbula) (Q72.6).
- ▶ Pé bífido (Q72.7).
- ▶ Outros defeitos por redução do(s) membro(s) inferior(es) (Q72.8).
- ▶ Defeito não especificado por redução do membro inferior (Q72.9).

**FIGURA 14** Amelia – Ausência congênita completa do membro inferior (Q72.0)<sup>16</sup>

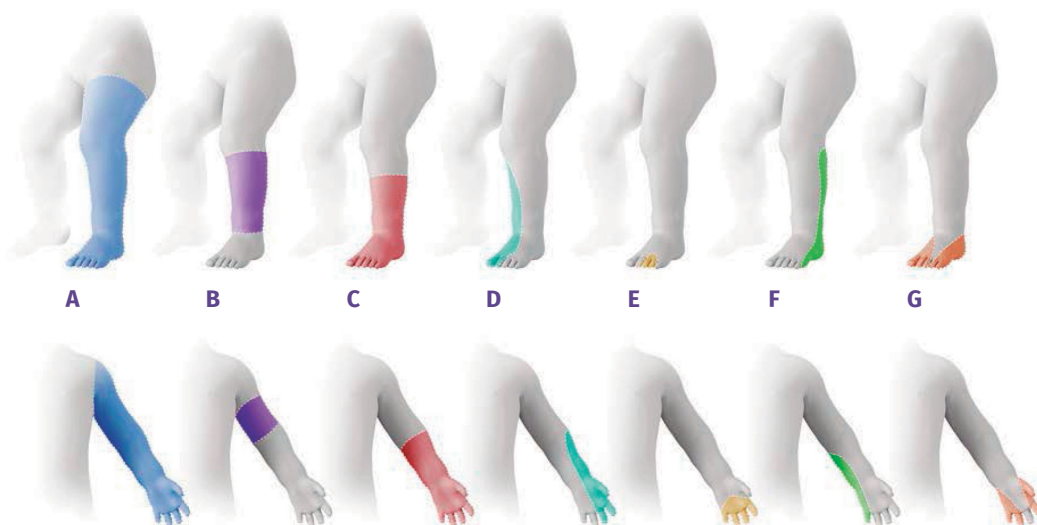


## Defeitos por redução de membro não especificado (Q73)

Ausência ou hipoplasia de um membro superior ou inferior inteiro ou de parte dele, podendo incluir ossos longos, metacarpos, metatarsos e falanges.<sup>6</sup>

- ▶ Ausência congênita de membro(s) não especificado(s) (Q73.0).
- ▶ Focomelia, membro(s) não especificado(s) (Q73.1).
- ▶ Outros defeitos por redução de membro(s) não especificado(s) (Q73.8).

**FIGURA 15** Tipos de defeitos de membros por eixo e segmento envolvido: (A) ausência completa do membro (amélia); (B) defeito intercalar; (C) defeito transversal terminal; (D) defeito longitudinal, pré-axial; (E) defeito longitudinal, central; (F) defeito longitudinal, pós-axial; (G) longitudinal, pré e pós-axial<sup>16</sup>

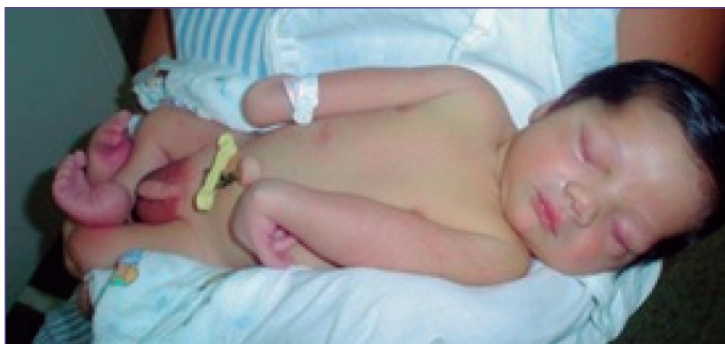



## Artrogripose congênita múltipla (Q74.3)

Consiste na presença de múltiplas contraturas articulares que levam à limitação da movimentação articular. Geralmente envolve os membros.<sup>6</sup>

**FIGURA 16** Artrogripose congênita múltipla (Q74.3)<sup>17</sup>



## 4.7 Defeitos de órgãos genitais

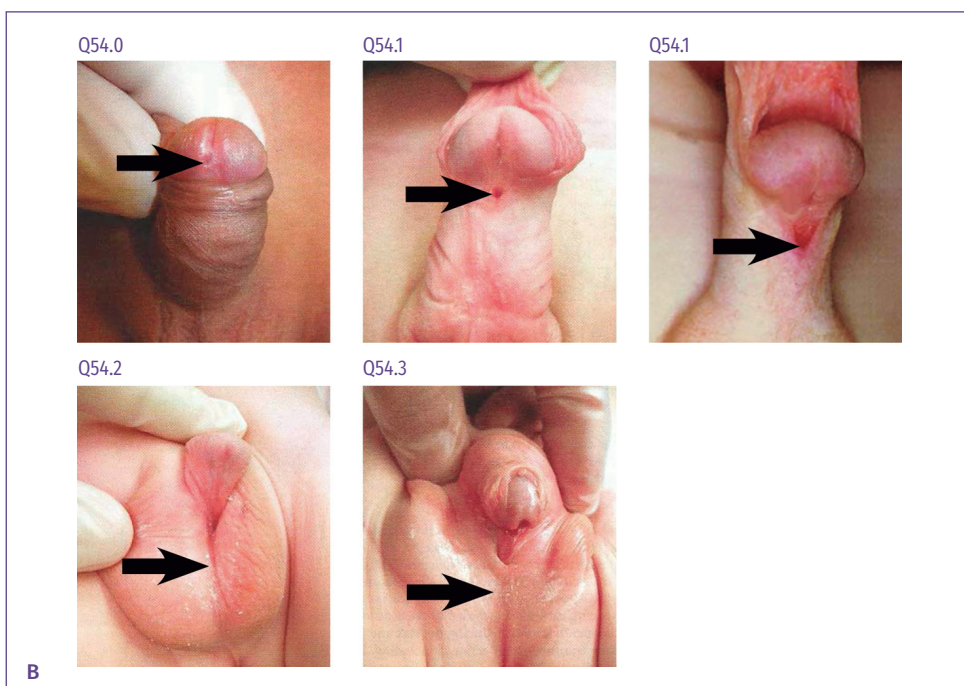
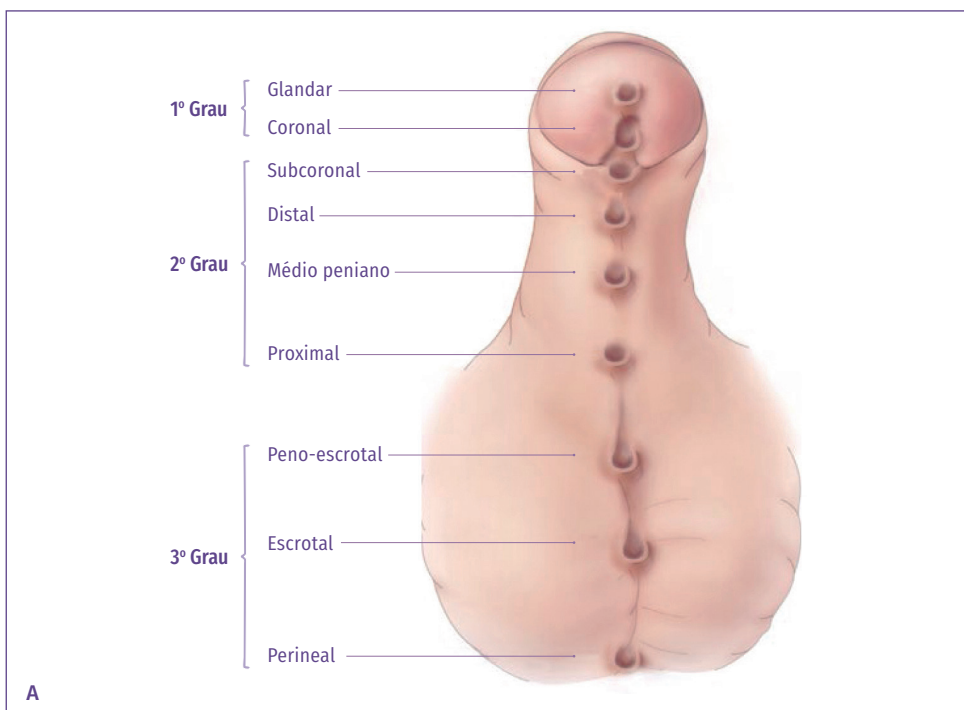
Os defeitos de órgãos sexuais (órgãos genitais) externos geralmente resultam de distúrbios na diferenciação sexual.<sup>6</sup> A observação e a palpação do nascido vivo, durante o exame físico, permitem a detecção de tais anomalias congênicas.

### Hipospádia (Q54)

Abertura anômala da uretra (meato uretral) na face ventral do pênis, com ou sem encurtamento ventral. O tipo de hipospádia depende de onde está localizado o meato uretral (Figura 17).<sup>6</sup>

- ▶ Hipospádia balânica (Q54.0).
- ▶ Hipospádia peniana (Q54.1).
- ▶ Hipospádia penoscrotal (Q54.2).
- ▶ Hipospádia perineal (Q54.3).
- ▶ Corda venérea congênita (Q54.4).
- ▶ Outras hipospádias (Q54.8).
- ▶ Hipospádia não especificada (Q54.9).

**FIGURA 17** Nomenclatura da hipospádia (Q54) conforme localização da abertura da uretra (A); fotos de casos de hispádias (Q54) (B)<sup>6,16</sup>

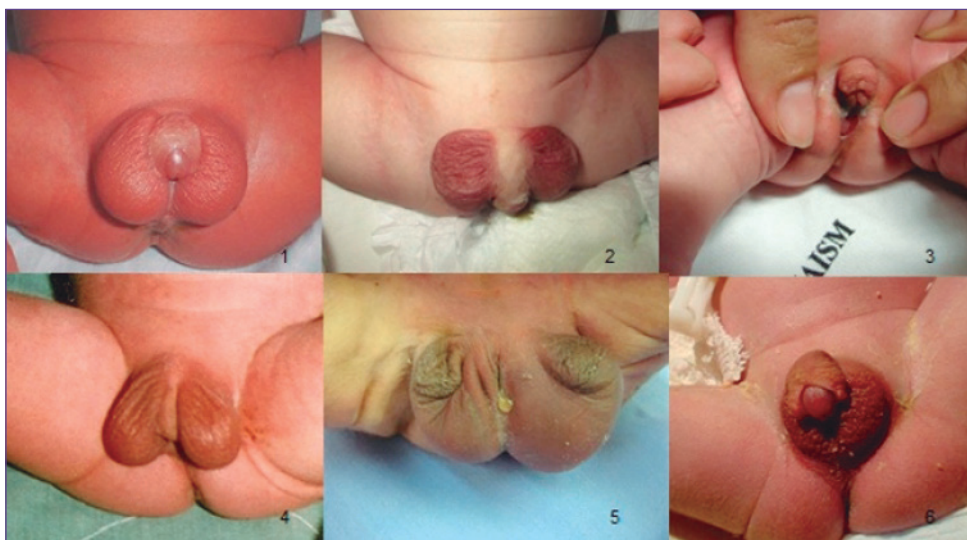

## Sexo indeterminado e pseudo-hermafroditismo (Q56)

Também chamado de ambiguidade genital, ocorre quando não é possível a imediata determinação do sexo fenotípico. Inclui ainda o hermafroditismo ou pseudo-hermafroditismo feminino e masculino.<sup>15</sup>

- ▶ Hermafroditismo não classificado em outra parte (Q56.0).
- ▶ Pseudo-hermafroditismo masculino, não classificado em outra parte (Q56.1).
- ▶ Pseudo-hermafroditismo feminino, não classificado em outra parte (Q56.2).
- ▶ Pseudo-hermafroditismo não especificado (Q56.3).
- ▶ Sexo indeterminado, não especificado (Q56.4).

**FIGURA 18** Sexo indeterminado e pseudo-hermafroditismo (Q56)<sup>17</sup>



## 4.8 Síndrome de Down

A síndrome de Down é uma condição de origem genética que envolve uma série de sinais clínicos detectáveis durante o pré-natal, o nascimento ou após o nascimento. Está associada à idade materna avançada.

Durante o pré-natal, algumas características observadas na ultrassonografia obstétrica de primeiro e segundo trimestre podem indicar que o feto apresenta a síndrome de Down. No primeiro trimestre, os sinais incluem o aumento da translucência nucal, ausência ou hipoplasia de osso nasal e alterações do fluxo sanguíneo no ducto

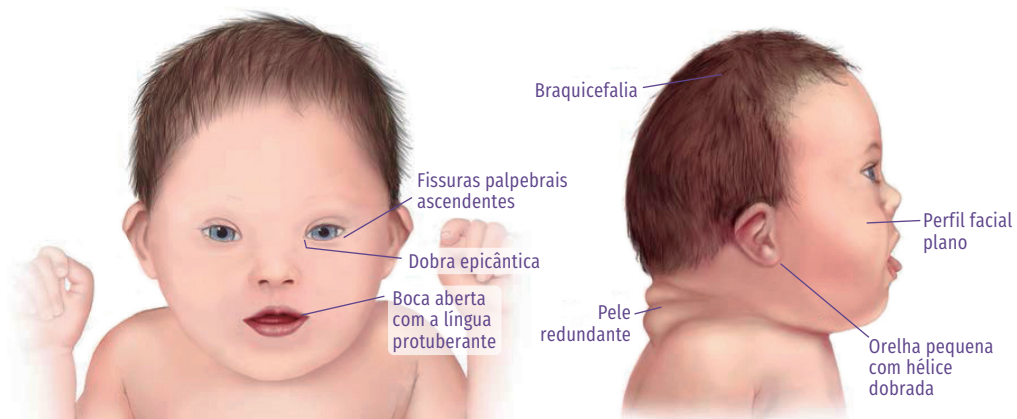
venoso e valva tricúspide. No segundo trimestre, destaca-se a presença de outras anomalias, como cardiopatia e estenose duodenal, braquicefalia (achatamento do diâmetro anteroposterior do crânio), encurtamento do fêmur ou encurvamento medial do quinto dedo das mãos (clinodactilia).<sup>6</sup>

## Síndrome de Down (Q90)

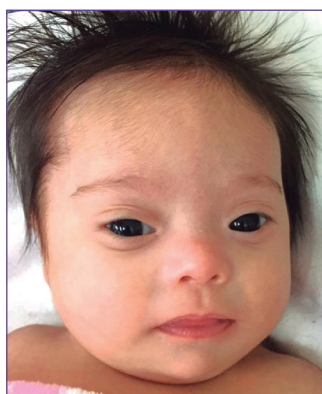Condição de origem genética que consiste na presença de três cópias do cromossomo 21.<sup>6</sup>

- ▶ Trissomia 21, não disjunção meiótica (Q90.0).
- ▶ Trissomia 21, mosaïcismo (não disjunção mitótica) (Q90.1).
- ▶ Trissomia 21, translocação (Q90.2).
- ▶ Síndrome de Down não especificada (Q90.9).

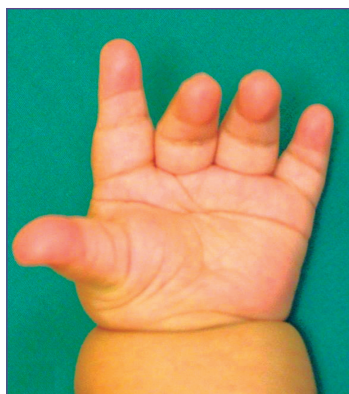**FIGURA 19** Síndrome de Down (Q90) – ilustração de sinais clínicos (A); foto de um caso com sinais clínicos faciais (B); foto de um caso com mãos pequenas, braquidactilia e prega de transição palmar (C)<sup>6,16</sup>



A



B



C

5



# FERRAMENTAS DE APOIO PARA O DIAGNÓSTICO DE ANOMALIAS CONGÊNITAS NO NASCIDO VIVO

Além do monitoramento de novos casos de anomalias congênitas e respectiva distribuição espacial, a vigilância de anomalias congênitas tem como objetivo auxiliar na prevenção dessas anomalias e no encaminhamento oportuno dos indivíduos afetados para os serviços de assistência.

O diagnóstico e a notificação das anomalias congênitas nos sistemas de informações oficiais destacam-se como componentes fundamentais do processo de vigilância. No entanto, sabe-se que o diagnóstico de diversos tipos de anomalias congênitas requer conhecimento especializado e, em alguns locais, recursos humanos e tecnológicos são limitados.<sup>6</sup>

A fim de facilitar o diagnóstico de anomalias congênitas ao nascimento, bem como sua codificação, alguns instrumentos foram desenvolvidos por equipes de especialistas nessa temática. Entre eles, destaca-se o *Atlas de Anomalias Congênitas*, elaborado pelo Estudo Colaborativo Latino-Americano de Malformações Congênitas (Eclamc), o *Manual de referência rápido de anomalias congênitas e infecções selecionadas* (em inglês *Quick reference handbook of selected congenital anomalies and infections*), elaborado pela Organização Mundial da Saúde (OMS), e o aplicativo *Global Birth Defects*, elaborado pelo Comitê Internacional para Ferramentas de Vigilância de Anomalias Congênitas, composto por membros da Europa, da América Latina, da África, da Ásia e dos EUA, em resposta à epidemia do vírus Zika na América Latina.

O *Atlas de Anomalias Congênitas* do Eclamc está disponível no seguinte endereço eletrônico: <https://bit.ly/3EZemJA>. Nesse site, o profissional de saúde pode buscar pelo nome da anomalia, região do corpo ou código da 10ª revisão da Classificação Estatística Internacional de Doenças e Problemas Relacionados à Saúde (CID-10) para obter uma descrição mais detalhada, bem como imagens da anomalia.<sup>17</sup>

O *Manual de referência rápido de anomalias congênitas e infecções selecionadas* da OMS está disponível, em inglês, no seguinte endereço eletrônico: <https://bit.ly/3s3qZPc>. Ele serve como uma ferramenta complementar para a vigilância de anomalias

congênitas, com informações para os gerentes de programas de vigilância e para os profissionais de saúde da linha de frente, que fazem o diagnóstico de anomalias e infecções congênitas. Atualmente, este documento está sendo traduzido para o português pelo Ministério da Saúde.<sup>16</sup>

O *Global Birth Defects* é um aplicativo que está disponível para download nas lojas Apple e Google Play. Ele contém descrição e fotos ilustrativas de quase 100 anomalias congênitas, bem como um vídeo sobre o exame do recém-nascido, fornecido pela Organização Mundial da Saúde. Depois de fazer o download do aplicativo, é necessário se registrar usando um código. Esse código determina qual versão do aplicativo estará disponível para utilização. Para acessar a versão básica, use o código **XJNL**.<sup>6</sup>

6





# NOTIFICAÇÃO DAS ANOMALIAS CONGÊNITAS

A notificação de anomalias congênitas detectadas no nascido vivo deve ser realizada por meio da Declaração de Nascido Vivo (DNV). A DNV é o documento padrão do Sistema de Informações sobre Nascidos Vivos (Sinasc), utilizado para a vigilância dessas condições no Brasil.<sup>14</sup>

Caso haja detecção de uma ou mais anomalias congênitas no nascido vivo, o profissional de saúde responsável pelo exame físico deve preencher os Blocos I e VI da DNV. No Bloco I, temos o Campo 6 – Detectada alguma anomalia congênita? (Figura 20), o profissional deve assinalar com um “X” a quadrícula Sim.

Em seguida, no Bloco VI, denominado “Anomalia congênita” – Campo 41 (Figura 21), o profissional deve descrever detalhadamente todas as anomalias congênitas identificadas, sem tentativa de agrupá-las em síndromes ou de codificá-las. A codificação das anomalias congênitas descritas na DNV é feita, posteriormente, por profissionais codificadores.<sup>14</sup>

**FIGURA 20** Bloco I da Declaração de Nascido Vivo<sup>14</sup>

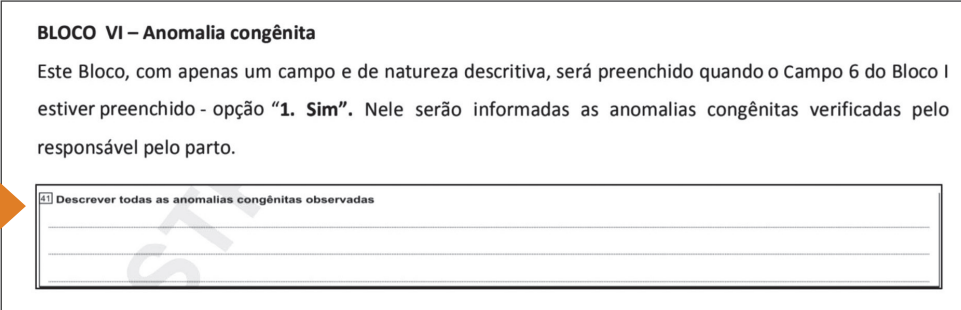
Bloco I – Identificação do recém-nascido			
Este Bloco se destina a colher informações inerentes ao nascido vivo.			
1 Nome do Recém-nascido			
Data e hora do nascimento			
2 Data		3 Sexo	
: Hora		<input type="checkbox"/> M - Masculino <input type="checkbox"/> F - Feminino <input type="checkbox"/> I - Ignorado	
4 Peso ao nascer		5 Índice de Apgar	
em gramas		1º minuto    5º minuto	
6 Detectada alguma anomalia congênita?			
Caso afirmativo, usar o bloco anomalia congênita para descrevê-las			
1 <input type="checkbox"/> Sim    2 <input type="checkbox"/> Não    9 <input type="checkbox"/> Ignorado			

**FIGURA 21** Bloco VI da Declaração de Nascido Vivo<sup>14</sup>

**BLOCO VI – Anomalia congênita**

Este Bloco, com apenas um campo e de natureza descritiva, será preenchido quando o Campo 6 do Bloco I estiver preenchido - opção “1. Sim”. Nele serão informadas as anomalias congênicas verificadas pelo responsável pelo parto.

21 Descrever todas as anomalias congênicas observadas



Ao preencher a DNV, recomenda-se que o profissional de saúde priorize por uma linguagem simples e de fácil compreensão, para evitar erros de nomenclatura:<sup>6</sup>

- ▶ Para o registro de **defeitos de tubo neural**, descreve-se a localização do defeito ao longo do neuroeixo e se ele é do tipo aberto ou fechado. Anomalias menores também devem ser incluídas, como fossetas sacrais, pilificação não habitual e alterações da pele.
- ▶ Para o registro de **microcefalia**, deve ser descrito o perímetro cefálico inferior a três desvios-padrão abaixo da média para idade e sexo, segundo o Intergrowth-21 (microcefalia grave). Quando outras malformações estiverem presentes, elas devem ser registradas de forma completa.
- ▶ Para o registro de **fendas orais**, deve-se descrever o tipo de fenda, a lateralidade, bem como as anomalias associadas.
- ▶ Para o registro de **cardiopatias congênicas**, devem ser descritos os achados clínicos identificados e os resultados de exames realizados no pré-natal.
- ▶ Para o registro de **defeitos de parede abdominal**, deve-se descrever a relação com o cordão umbilical, o lado da anomalia, a extensão em centímetros, se a anomalia está coberta por membranas, se há órgão eviscerado, bem como a presença de demais anomalias congênicas.
- ▶ Para o registro de **defeitos de membros**, deve ser descrito o tipo da anomalia, em qual(is) membro(s) está(ão) presente(s), se é unilateral ou bilateral, simétrica ou assimétrica, se é isolada ou associada a outras anomalias.
- ▶ Para o registro de **defeitos de órgãos genitais**, devem ser descritos os achados clínicos detalhadamente, sendo necessária atenção especial também durante o preenchimento do sexo do nascido vivo.
- ▶ Durante o registro da **síndrome Down**, deve ser descrita também a presença de outras anomalias congênicas, caso presentes.

7



# PREVENÇÃO DAS ANOMALIAS CONGÊNITAS

Durante o pré-natal, o profissional de saúde que acompanha a gestante deve orientá-la acerca de medidas que podem ser adotadas para garantir sua saúde, bem como a saúde do feto em desenvolvimento. Entre elas, destacam-se:<sup>14</sup>

- ▶ Acompanhamento pré-natal regular, para avaliação periódica da saúde da gestante e do feto.
- ▶ Alimentação adequada e suplementação periconcepcional de ácido fólico e vitamina B12.
- ▶ Controle do excesso de peso e prática regular de exercícios físicos.
- ▶ Controle e tratamento de doenças maternas, como hipertensão, diabetes mellitus, epilepsia, hipotireoidismo, aids, entre outras.
- ▶ Prevenção de possíveis exposições a agentes teratogênicos, principalmente o uso de álcool e fumo na gestação.

Considerando a exposição gestacional a agentes teratogênicos, que são aqueles capazes de comprometer o desenvolvimento do feto e causar anomalias congênitas, o Quadro 3 destaca os principais.

**QUADRO 3** Principais fatores de risco para anomalias congênitas em humanos<sup>6,18,19</sup>

	AGENTE	ANOMALIAS CONGÊNITAS ASSOCIADAS
<b>Condições maternas</b>	Diabetes <i>mellitus</i>	Defeitos cardiovasculares, defeitos de fechamento tubo neural, defeitos do sistema nervoso central, macrosomia, defeitos esqueléticos e displasia caudal
	Deficiência de ácido fólico	Defeitos de fechamento de tubo neural
	Deficiência de iodo	Hipotireoidismo congênito, danos neurológicos (deficiência cognitiva e intelectual)
	Obesidade grave	Defeitos de fechamento do tubo neural
	Hipertermia	Defeitos de fechamento do tubo neural
<b>Agentes biológicos</b>	Sífilis	Coriorretinite, deficiência intelectual, osteocondrite, icterícia, hepatoesplenomegalia, restrição de crescimento intrauterino, surdez e hidrocefalia
	Toxoplasmose	Microcefalia, coriorretinite, deficiência intelectual, ventriculomegalia, hidrocefalia, hepatoesplenomegalia e epilepsia
	Rubéola	Anomalias cardíacas, surdez, catarata, microftalmia e outras anomalias oculares, deficiência intelectual, microcefalia, paralisia cerebral e restrição de crescimento intrauterino
	Citomegalovírus	Surdez neurosensorial, crises epilépticas, icterícia, hepatoesplenomegalia, restrição de crescimento intrauterino e microcefalia
	Herpes simplex	Microcefalia, hidrocefalia e outras alterações do sistema nervoso central, deficiência auditiva, deficiência visual (coriorretinite e catarata), hepatomegalia, miocardite, lesões de pele (petéquias, púrpura e vesículas hemorrágicas) e lesões ósseas
	ZIKV	Microcefalia, calcificações intracranianas, ventriculomegalia, hipoplasia de córtex, lisencefalia, entre outras anormalidades cerebrais disruptivas e distorções faciais. Artrogripose, alterações oculares, auditivas, endócrinas e do desenvolvimento neuropsicomotor
	HIV	Restrição de crescimento intrauterino, microcefalia pós-natal

continua

continuação

	AGENTE	ANOMALIAS CONGÊNITAS ASSOCIADAS
<b>Agentes químicos – drogas e medicamentos</b>	Álcool	Síndrome alcoólica fetal (microcefalia, dismorfias faciais, anomalias cardíacas e do sistema nervoso central, restrição de crescimento pré e pós-natal), transtornos comportamentais, dificuldade de aprendizado, de memória e de atenção
	Tabagismo	Fendas orais, prematuridade, restrição de crescimento intrauterino e anomalias no neurodesenvolvimento (transtorno de <i>déficit</i> de atenção e hiperatividade)
	Cocaína	Baixo peso ao nascer, restrição de crescimento intrauterino, prematuridade, anomalias do sistema nervoso central, microcefalia e distúrbios neurocomportamentais
	Ácido valproico	Defeitos de fechamento de tubo neural, embriopatia por ácido valproico (anomalias craniofaciais, cardiovasculares, restrição de crescimento intrauterino), transtornos neurocomportamentais
	Andrógenos	Virilização da genitália externa em fetos 46,XX
	Carbamazepina	Defeitos de fechamento de tubo neural
	Dietilestilbestrol	Anomalias do sistema reprodutivo, maior incidência de câncer vaginal na prole feminina
	Fenitoína	Síndrome da hidantoína fetal (dismorfias faciais, fenda labial e/ou palatina, restrição de crescimento, defeitos de membros, atraso de neurodesenvolvimento, anomalias e alterações cardíacas e de vasos, microcefalia, hérnias inguinais e umbilicais, alterações renais e do sistema digestório)
	Inibidores da enzima conversora de angiotensina (ECA)	Displasia renal, insuficiência renal, oligodrâmnio, restrição de crescimento intrauterino e deformidades da sequência de oligodrâmnio
	Lítio	Anomalias cardiovasculares
	Metotrexato	Defeitos de fechamento de tubo neural, hidrocefalia e anomalias esqueléticas
	Misoprostol	Anormalidades neurológicas (paralisia facial congênita, outras paralisias cranianas), defeitos de redução de membros (tipo amputação), pé torto

continua

conclusão

	AGENTE	ANOMALIAS CONGÊNITAS ASSOCIADAS
<b>Agentes químicos – drogas e medicamentos</b>	Retinoides	Microtia, anomalias cardíacas e do sistema nervoso central
	Talidomida	Focomelia e outros defeitos de redução de membros, microftalmia, microtia, anomalias cardíacas e agenesia renal
	Tetraciclina	Anomalias no esmalte dentário
	Varfarina	Anomalias oculares, hipoplasia nasal, anomalias do sistema nervoso central
<b>Outros agentes físicos e químicos</b>	Radiação ionizante (doses acima de 5Sv)	Microcefalia, deficiência intelectual, anomalias esqueléticas e restrição de crescimento intrauterino
	Mercúrio	Anomalias do sistema nervoso central
	Chumbo	Prematuridade, anomalias cardíacas e anomalias de membros
	Bifenil-policlorados	Restrição de crescimento intrauterino

8





## CONSIDERAÇÕES FINAIS

As anomalias congênitas representam um importante problema de saúde pública, e muitas delas têm significativo impacto na qualidade de vida dos indivíduos ou mesmo em sua sobrevivência. Nesse sentido, o diagnóstico precoce desses agravos, seja no pré-natal ou ao nascimento, é fundamental para o encaminhamento desses indivíduos para tratamentos e intervenções adequadas e oportunas.

O diagnóstico de casos de anomalias congênitas no pré-natal representa uma estratégia de prevenção secundária, quando viável, pois permite que medidas de intervenção sejam adotadas rapidamente, bem como o encaminhamento da gestante para serviços de referência. Da mesma forma, o diagnóstico de anomalias congênitas ao nascimento, estratégia de prevenção terciária, permite que medidas de intervenção, tratamento e assistência aos nascidos vivos afetados sejam adotadas.

Nesse contexto, este Guia foi desenvolvido a fim de auxiliar os profissionais de saúde envolvidos com o diagnóstico de anomalias congênitas no pré-natal e ao nascimento, uma vez que o diagnóstico é a primeira etapa para o estabelecimento de uma vigilância nacional adequada, bem como atenção primária dos indivíduos.

Salienta-se que essa ação é uma de muitas que vem sendo desenvolvidas pela Secretaria de Vigilância em Saúde, com o objetivo de fortalecer a notificação das anomalias congênitas no Sistema de Informações sobre Nascidos Vivos, a qual é compulsória no País desde 2018.



# REFERÊNCIAS

1. WORLD HEALTH ORGANIZATION. **Congenital anomalies**. ©2022. Disponível em: [https://www.who.int/health-topics/congenital-anomalies#tab=tab\\_1](https://www.who.int/health-topics/congenital-anomalies#tab=tab_1). Acesso em: 29 abr. 2022.
2. BRASIL. Ministério da Saúde. Secretaria de Vigilância em Saúde. Departamento de Análise em Saúde e Vigilância de Doenças não Transmissíveis. **Saúde Brasil 2019**: uma análise da situação de saúde com enfoque nas doenças imunopreveníveis e na imunização. Brasília, DF: MS, 2019. Disponível em: [https://bvsms.saude.gov.br/bvs/publicacoes/saude\\_brasil\\_2019\\_analise\\_situacao.pdf](https://bvsms.saude.gov.br/bvs/publicacoes/saude_brasil_2019_analise_situacao.pdf). Acesso em: 29 abr. 2022.
3. BRASIL. Ministério da Saúde. Secretaria de Vigilância em Saúde. Anomalias congênitas no Brasil, 2010 a 2019: análise de um grupo prioritário para a vigilância ao nascimento. **Boletim Epidemiológico**, Brasília, DF, v. 52, n. 6, p. 1-13, fev. 2021.
4. BRASIL. **Lei n.º 13.685, de 25 de junho de 2018**. Altera a Lei n.º 12.732, de 22 de novembro de 2012, para estabelecer a notificação compulsória de agravos e eventos em saúde relacionados às neoplasias, e a Lei n.º 12.662, de 5 de junho de 2012, para estabelecer a notificação compulsória de malformações congênitas. Brasília, DF, 2018. Disponível em: [http://www.planalto.gov.br/ccivil\\_03/\\_ato2015-2018/2018/lei/L13685.htm](http://www.planalto.gov.br/ccivil_03/_ato2015-2018/2018/lei/L13685.htm). Acesso em: 29 abr. 2022.
5. CARDOSO-DOS-SANTOS, A. C. *et al.* Lista de anomalias congênitas prioritárias para vigilância no âmbito do sistema de informações sobre nascidos vivos do Brasil. **Epidemiologia e Serviços de Saúde**, Brasília, DF, v. 30, n. 1, p. 1-9, 2021.
6. BRASIL. Ministério da Saúde. Secretaria de Vigilância em Saúde. Departamento de Análise em Saúde e Vigilância de Doenças Não Transmissíveis. **Saúde Brasil 2020/2021**: anomalias congênitas prioritárias para vigilância ao nascimento. Brasília, DF: MS, 2021. Disponível em: [https://www.gov.br/saude/pt-br/centrais-de-conteudo/publicacoes/publicacoes-svs/analise-de-situacao-de-saude/saude-brasil-anomalias-congenitas\\_26out21.pdf/view](https://www.gov.br/saude/pt-br/centrais-de-conteudo/publicacoes/publicacoes-svs/analise-de-situacao-de-saude/saude-brasil-anomalias-congenitas_26out21.pdf/view). Acesso em: 29 abr. 2022.
7. WORLD HEALTH ORGANIZATION. **Classificação Internacional de Doenças e Problemas Relacionados à Saúde CID-10**: 10ª revisão. 10<sup>th</sup> ed. São Paulo: Editora da Universidade de São Paulo, 2009.

8. BRASIL. Ministério da Saúde. Secretaria de Atenção à Saúde. **Atenção à saúde do recém-nascido**: guia para os profissionais de saúde. 2. ed. Brasília, DF: MS, 2012. Disponível em: [https://bvsmms.saude.gov.br/bvs/publicacoes/atencao\\_saude\\_recem\\_nascido\\_profissionais\\_v1.pdf](https://bvsmms.saude.gov.br/bvs/publicacoes/atencao_saude_recem_nascido_profissionais_v1.pdf). Acesso em: 29 abr. 2022.
9. BRASIL. Ministério da Saúde. Secretaria de Atenção à Saúde. Departamento de Atenção Básica. **Atenção ao pré-natal de baixo risco**. Brasília, DF: MS, 2013. (Cadernos de Atenção Básica, n. 32). Disponível em: [https://bvsmms.saude.gov.br/bvs/publicacoes/cadernos\\_atencao\\_basica\\_32\\_prenatal.pdf](https://bvsmms.saude.gov.br/bvs/publicacoes/cadernos_atencao_basica_32_prenatal.pdf). Acesso em: 29 abr. 2022.
10. CORDIER, S. *et al.* Maternal occupational exposure and congenital malformations. **Scandinavian Journal of Work, Environment & Health**, v. 18, n. 1, p. 11-17, 1992.
11. KALLIORA, C. *et al.* Association of pesticide exposure with human congenital abnormalities. HHS Public Access. **Toxicology and Applied Pharmacology**, New York, v. 346, p. 58-75, 2018.
12. SPINDER, N. *et al.* Congenital anomalies in the offspring of occupationally exposed mothers: a systematic review and meta-analysis of studies using expert assessment for occupational exposures. **Human Reproduction**, Oxford, v. 34, n. 5, p. 903-919, 2019.
13. BRASIL. Ministério da Saúde. Secretaria de Atenção à Saúde. Departamento de Ações Programáticas Estratégicas. **Gestação de alto risco**: manual técnico. 5. ed. Brasília, DF: MS, 2010. Disponível em: [https://bvsmms.saude.gov.br/bvs/publicacoes/gestacao\\_alto\\_risco.pdf](https://bvsmms.saude.gov.br/bvs/publicacoes/gestacao_alto_risco.pdf). Acesso em: 29 abr. 2022.
14. BRASIL. Ministério da Saúde. Secretaria de Vigilância em Saúde. Departamento de Articulação Estratégica de Vigilância em Saúde. **Guia de vigilância em saúde**. 5. ed. Brasília, DF: MS, 2021. Disponível em: [https://www.gov.br/saude/pt-br/centrais-de-conteudo/publicacoes/publicacoes-svs/vigilancia/guia-de-vigilancia-em-saude\\_5ed\\_21nov21\\_isbn5.pdf/view](https://www.gov.br/saude/pt-br/centrais-de-conteudo/publicacoes/publicacoes-svs/vigilancia/guia-de-vigilancia-em-saude_5ed_21nov21_isbn5.pdf/view). Acesso em: 29 abr. 2022.
15. SÃO PAULO. Prefeitura. Secretaria Municipal da Saúde. **Manual de aperfeiçoamento no diagnóstico de anomalias congênitas**. São Paulo: SMS, 2012. Disponível em: [https://www.prefeitura.sp.gov.br/cidade/secretarias/upload/saude/arquivos/sinasc/SINASC\\_ManualAnomaliasCongenitas\\_2012.pdf](https://www.prefeitura.sp.gov.br/cidade/secretarias/upload/saude/arquivos/sinasc/SINASC_ManualAnomaliasCongenitas_2012.pdf). Acesso em: 29 abr. 2022.
16. WORLD HEALTH ORGANIZATION. International Clearinghouse for Birth Defects. **Birth defects surveillance**: quick reference handbook of selected congenital anomalies and infections. [S. l.]: WHO, 2020. 96 p. Disponível em: <https://www.who.int/publications/i/item/9789240015418>. Acesso em: 29 abr. 2022.

17. ESTUDIO COLABORATIVO LATINOAMERICANO DE MALFORMAÇÕES CONGÊNITAS (ECLAMC). [2021]. **Atlas**: malformações congênicas. Disponível em: <http://pt.atlaseclamc.org/>. Acesso em: 29 abr. 2022.

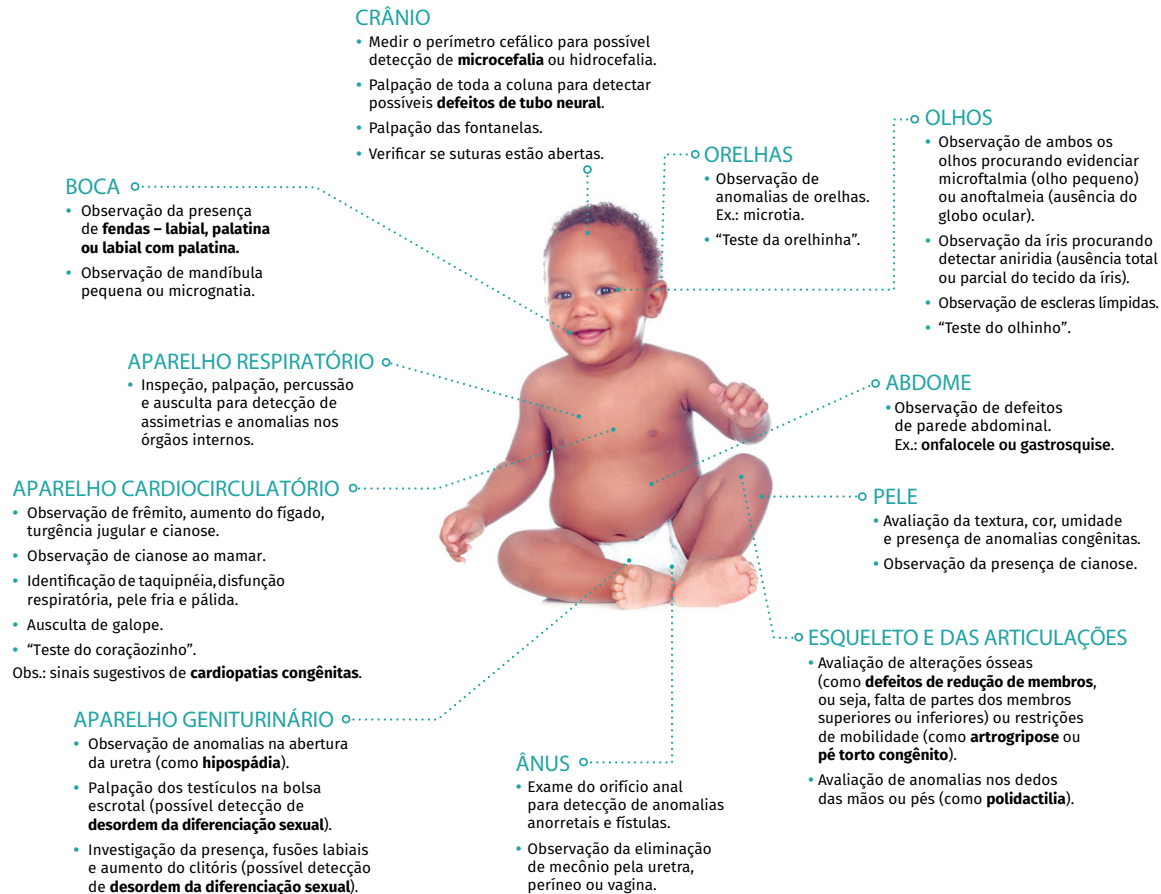18. NEU, N.; DUCHON, J.; ZACHARIAH, P. TORCH Infections. **Clinics in Perinatology**, New York, v. 42, n. 1, p. 77-103, 2015.

19. HEGDE, A. *et al.* Fetal Hydantoin Syndrome. **Journal of Pediatrics**, St. Louis, MO, v. 188, p. 304, 2017.

# ANEXOS

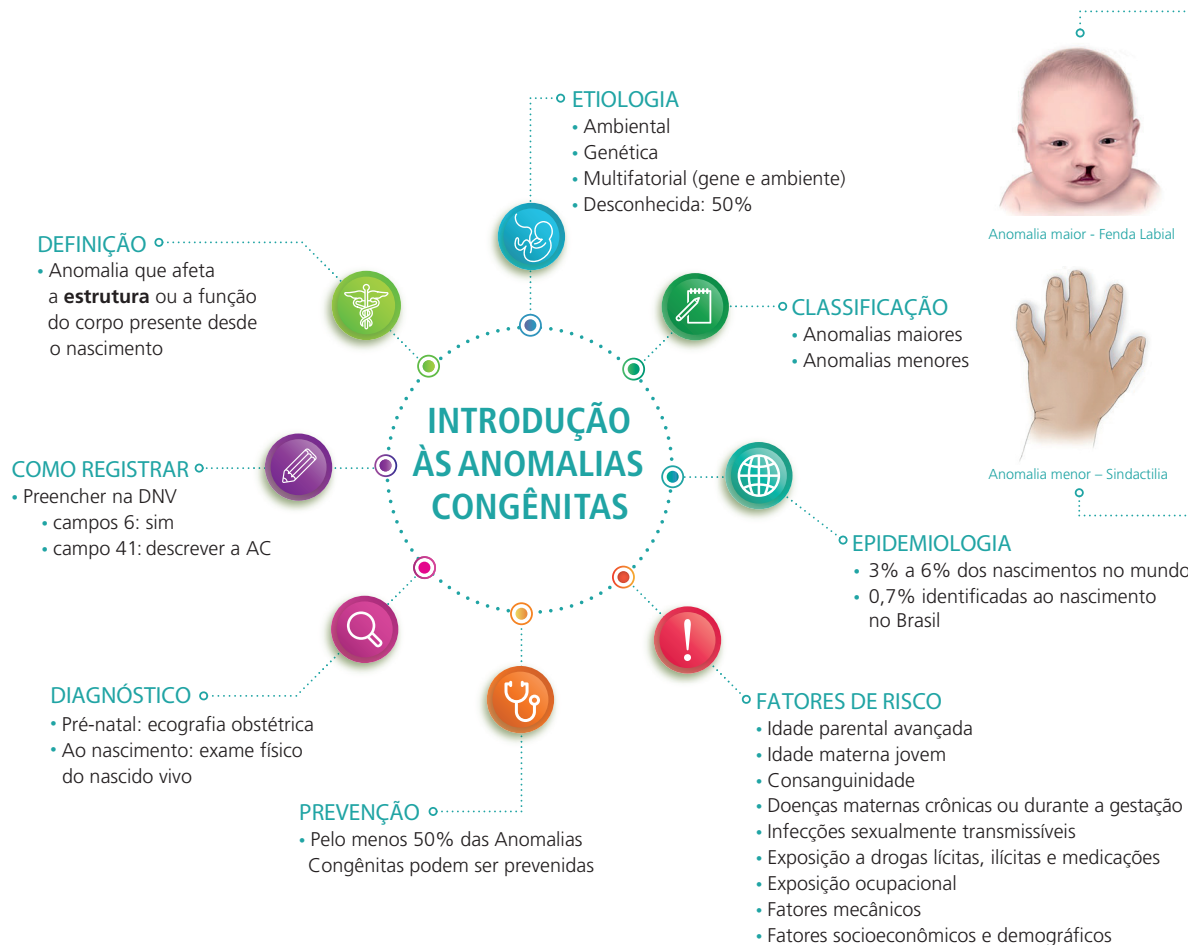


# Anexo A | Principais avaliações recomendadas para identificar anomalias congêntas maiores durante exame físico do recém-nascido



Fonte: Os autores. Foto Freepik.

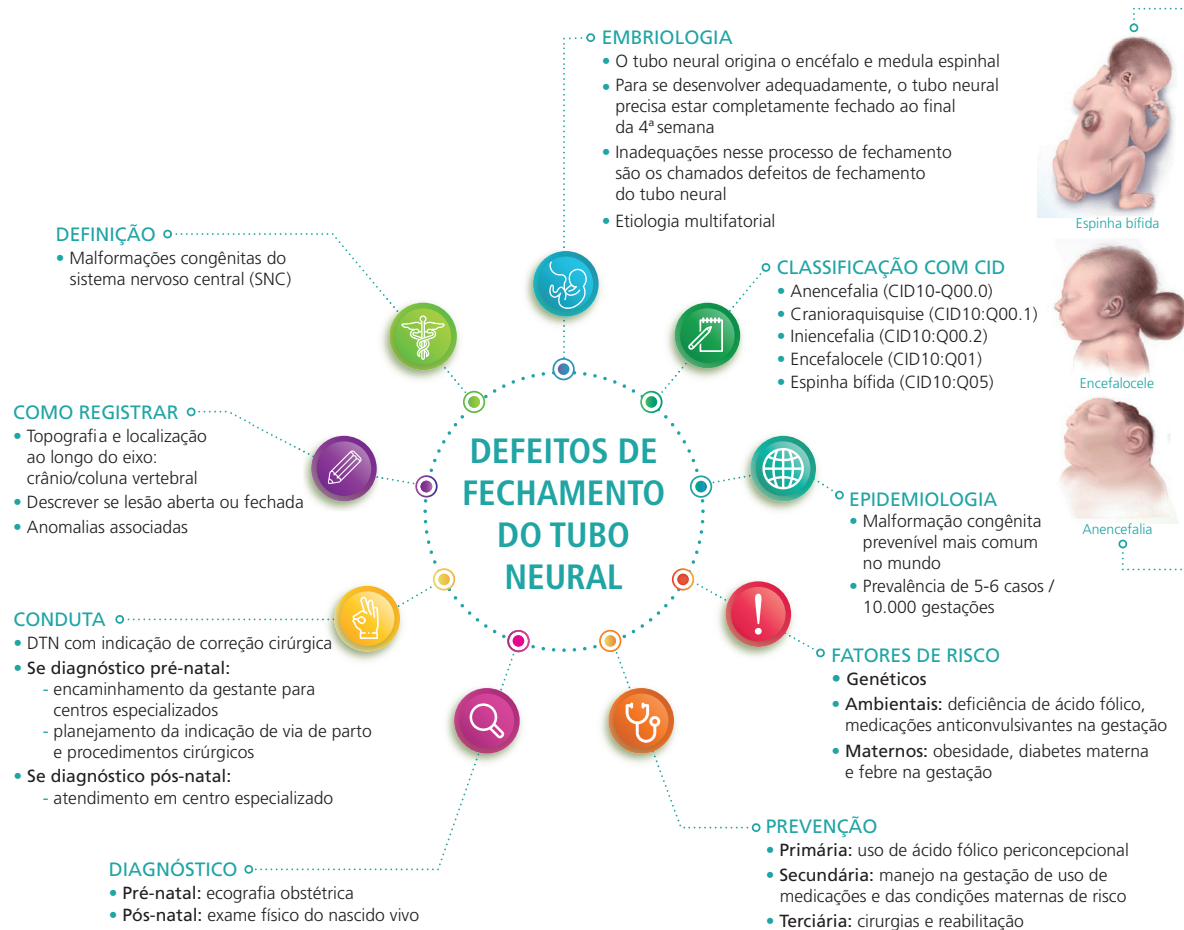## Anexo B | Anomalias congênitas



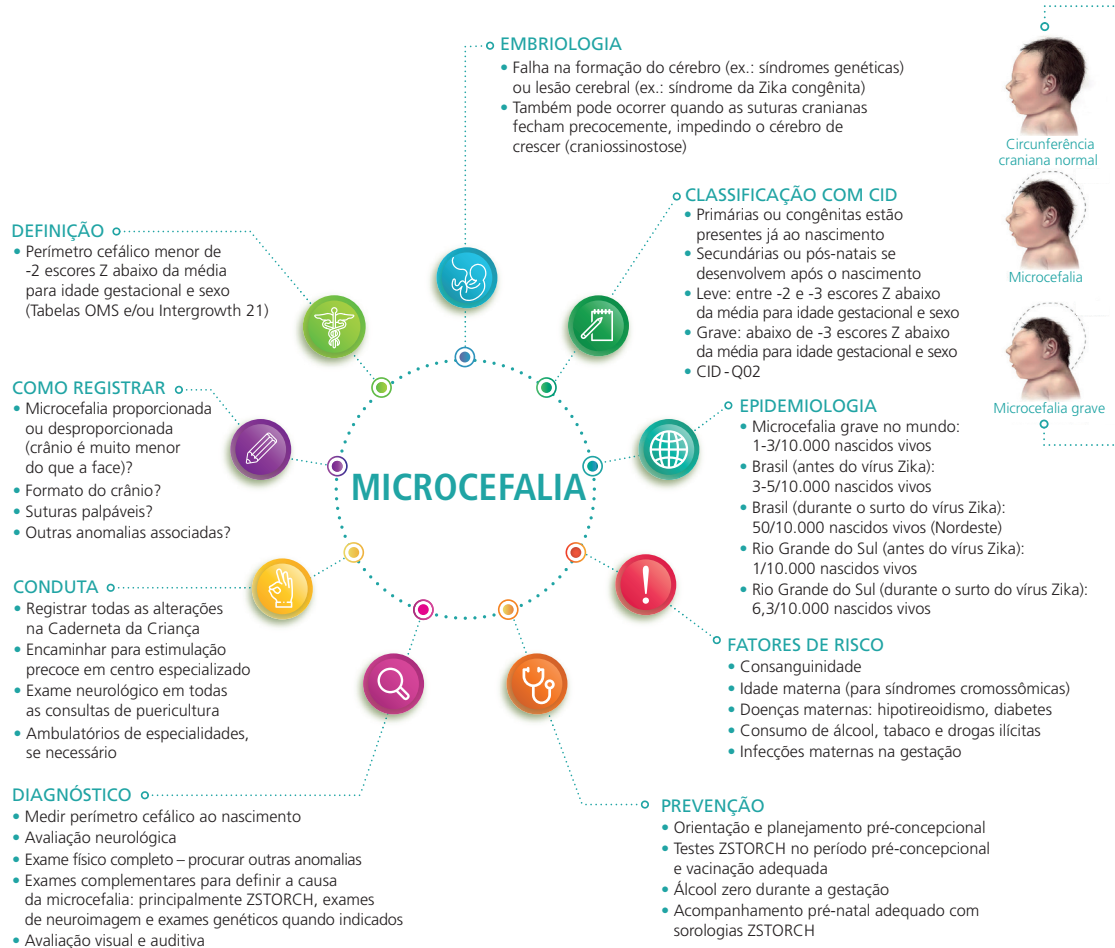
Fonte: Adaptado de BRASIL. Ministério da Saúde. Secretaria de Vigilância em Saúde. Departamento de Análise em Saúde e Vigilância de Doenças Não Transmissíveis. **Saúde Brasil 2020/2021: anomalias congênitas prioritárias para vigilância ao nascimento**. Brasília, DF: MS, 2021.



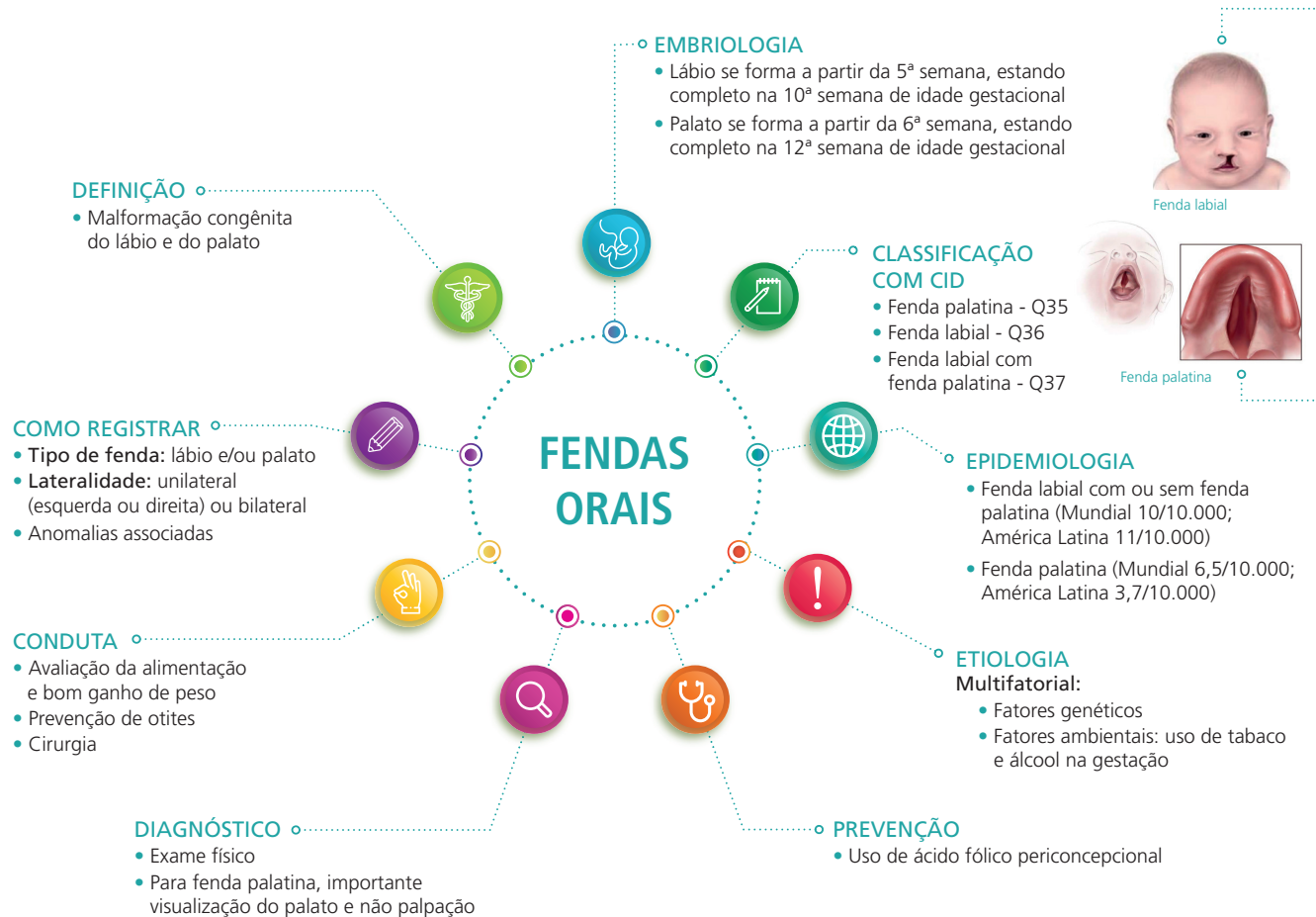
## Anexo C | Defeitos de fechamento de tubo neural



Fonte: Adaptado de BRASIL. Ministério da Saúde. Secretaria de Vigilância em Saúde. Departamento de Análise em Saúde e Vigilância de Doenças Não Transmissíveis. **Saúde Brasil 2020/2021:** anomalias congênicas prioritárias para vigilância ao nascimento. Brasília, DF: MS, 2021.

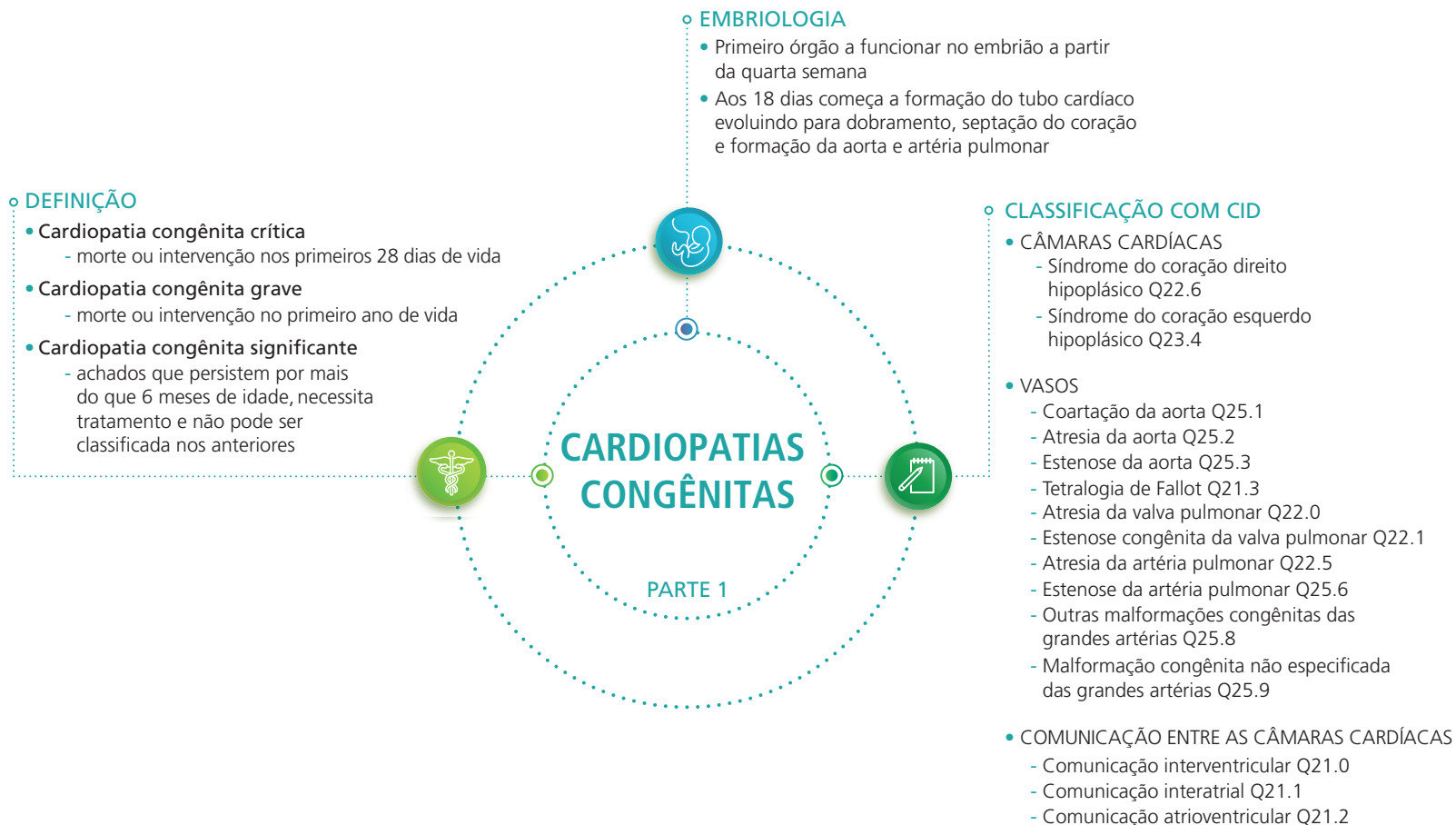


Fonte: Adaptado de BRASIL. Ministério da Saúde. Secretaria de Vigilância em Saúde. Departamento de Análise em Saúde e Vigilância de Doenças Não Transmissíveis. **Saúde Brasil 2020/2021: anomalias congênicas prioritárias para vigilância ao nascimento**. Brasília, DF: MS, 2021.



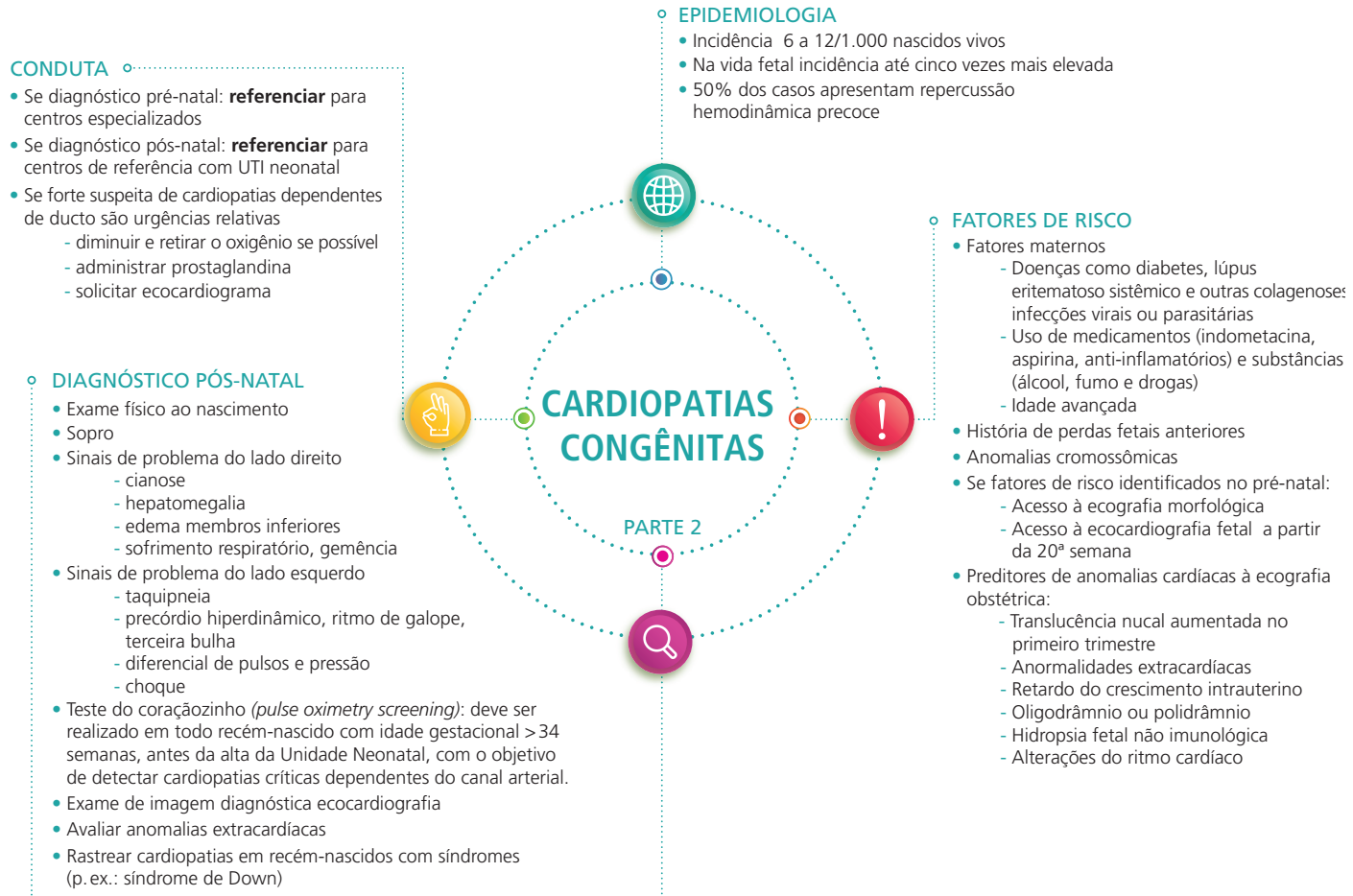Fonte: Adaptado de BRASIL. Ministério da Saúde. Secretaria de Vigilância em Saúde. Departamento de Análise em Saúde e Vigilância de Doenças Não Transmissíveis. **Saúde Brasil 2020/2021: anomalias congênicas prioritárias para vigilância ao nascimento**. Brasília, DF: MS, 2021.

## Anexo F | Cardiopatias congêntas – parte 1



Fonte: Adaptado de BRASIL. Ministério da Saúde. Secretaria de Vigilância em Saúde. Departamento de Análise em Saúde e Vigilância de Doenças Não Transmissíveis. **Saúde Brasil 2020/2021: anomalias congêntas prioritárias para vigilância ao nascimento**. Brasília, DF: MS, 2021.

## Anexo G | Cardiopatias congênitas – parte 2



Fonte: Adaptado de BRASIL. Ministério da Saúde. Secretaria de Vigilância em Saúde. Departamento de Análise em Saúde e Vigilância de Doenças Não Transmissíveis. **Saúde Brasil 2020/2021: anomalias congênitas prioritárias para vigilância ao nascimento**. Brasília, DF: MS, 2021.

## Anexo H | Defeitos de parede abdominal

### DEFINIÇÃO

- Onfalocele: Defeito de fechamento da parede abdominal através do anel umbilical do intestino, contendo alças intestinais ou outros órgãos abdominais, recoberta por membrana (íntegra ou não)
- Gastrosquise: defeito de continuidade da parede abdominal anterior paraumbilical com exposição das alças intestinais não envolta em membrana

### COMO REGISTRAR

- Onfalocele ou exonfalia (registrar também as anomalias associadas)
- Gastrosquise (registrar lateralidade direita ou esquerda)

### CONDUTA

- Proteger as alças intestinais e conteúdo do saco herniado
- Rastrear malformações associadas (para Onfalocele)
- Encaminhar para serviço de referência em cirurgia pediátrica

### DIAGNÓSTICO

- Pré-natal: através de ecografia obstétrica
- Pós-natal: exame físico do nascido vivo

### EMBRIOLOGIA

- Parede abdominal deve estar fechada na 12ª semana de idade gestacional

### CLASSIFICAÇÃO COM CID

- Onfalocele (exonfalia): Q79.2
- Gastrosquise: Q79.3

### EPIDEMIOLOGIA

- Onfalocele: 1 a cada 4 a 10 mil nascidos vivos
- Gastrosquise: 1 a cada 2 mil nascidos vivos

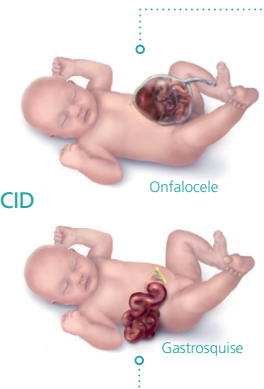
### FATORES DE RISCO

- Onfalocele: síndromes genéticas, principalmente cromossômicas, como as trissomias 13, 18 e 21
- Gastrosquise: idade materna jovem

### PREVENÇÃO

- Recomenda-se o planejamento familiar

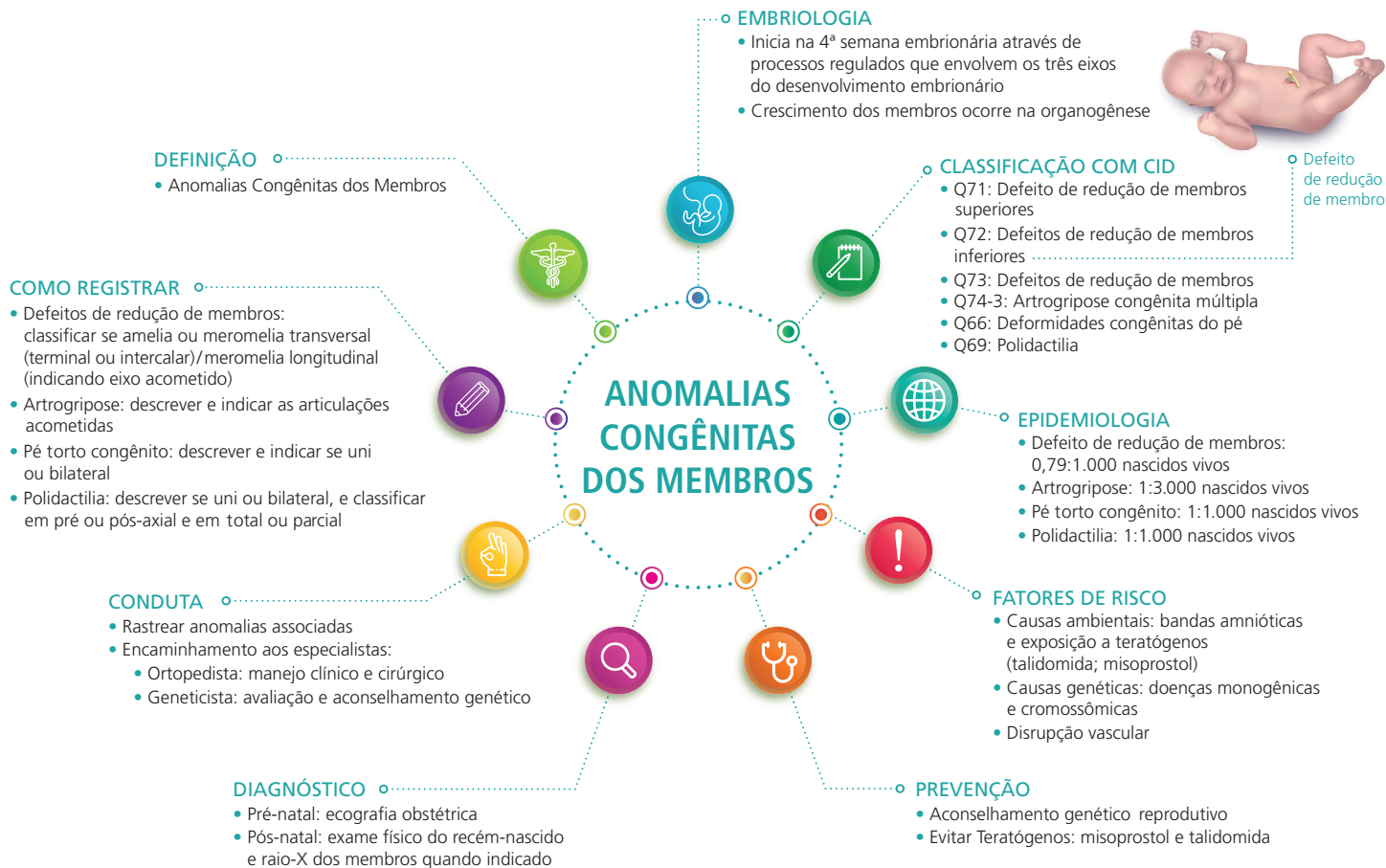## DEFEITOS DE PAREDE ABDOMINAL



Onfalocele

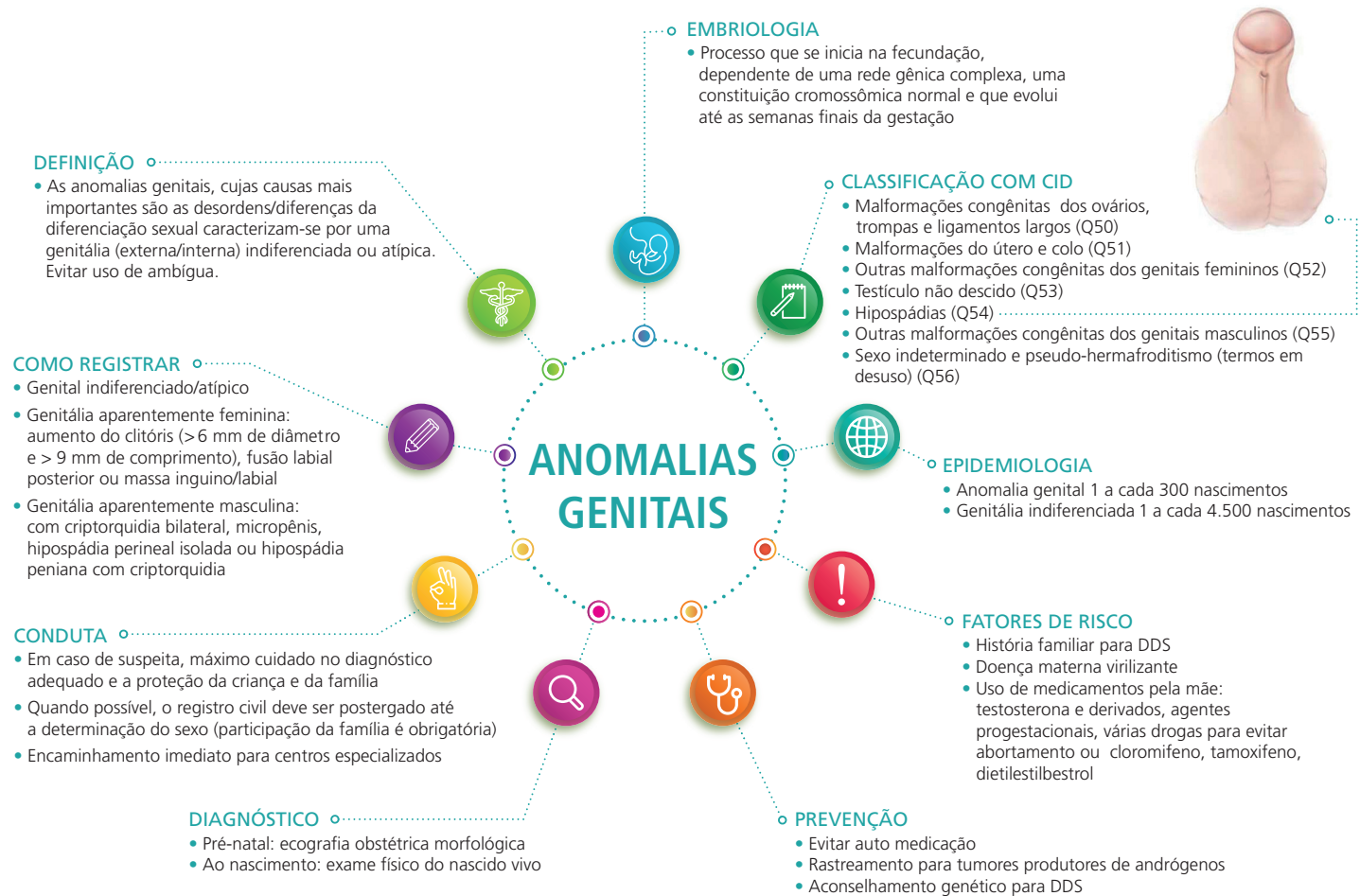
Gastrosquise

## Anexo I | Defeitos de membros



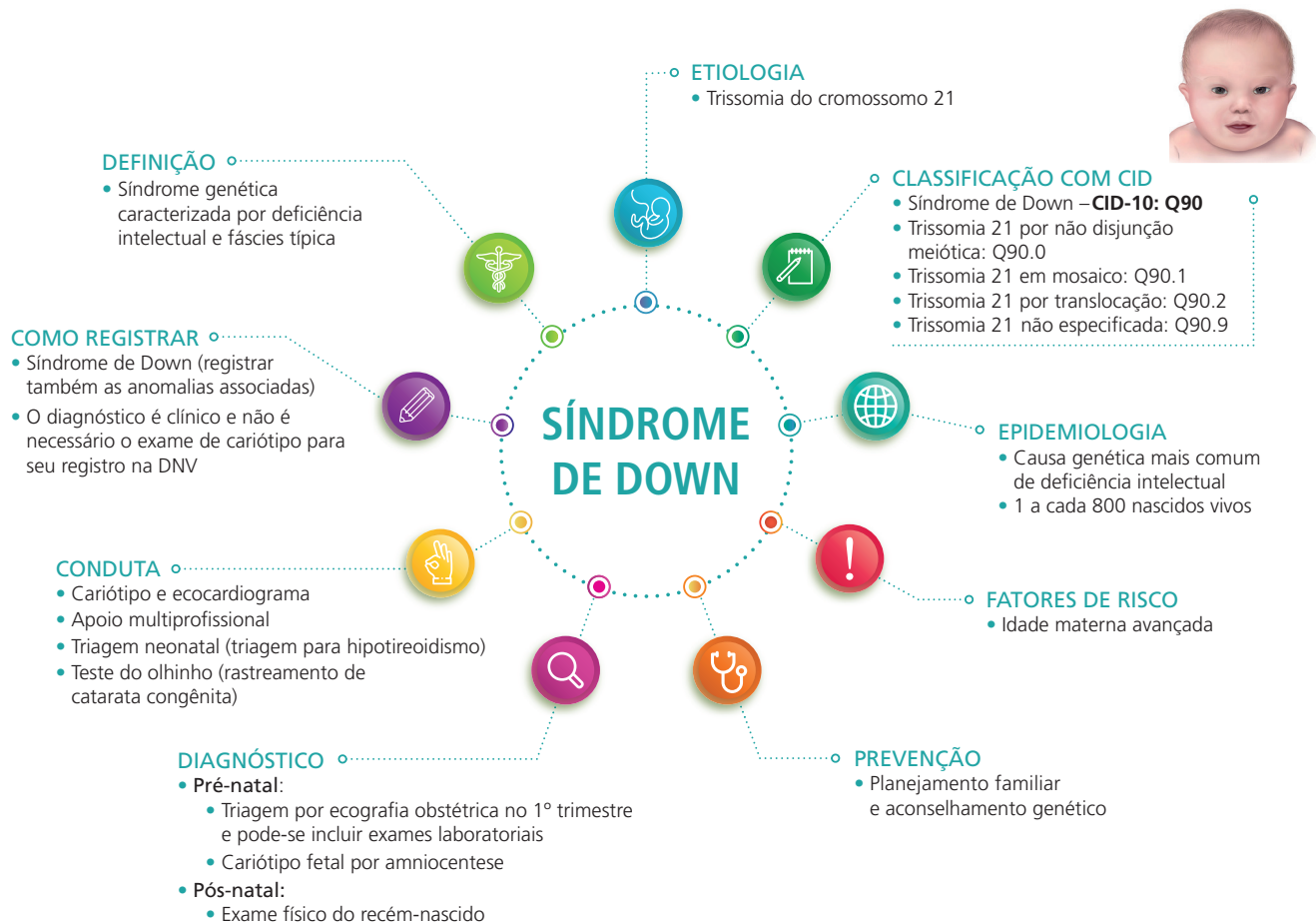
Fonte: Adaptado de BRASIL. Ministério da Saúde. Secretaria de Vigilância em Saúde. Departamento de Análise em Saúde e Vigilância de Doenças Não Transmissíveis. **Saúde Brasil 2020/2021: anomalias congênicas prioritárias para vigilância ao nascimento**. Brasília, DF: MS, 2021.

## Anexo J | Defeitos de órgãos genitais



Fonte: Adaptado de BRASIL. Ministério da Saúde. Secretaria de Vigilância em Saúde. Departamento de Análise em Saúde e Vigilância de Doenças Não Transmissíveis. **Saúde Brasil 2020/2021: anomalias congênitas prioritárias para vigilância ao nascimento.** Brasília, DF: MS, 2021.





Fonte: Adaptado de BRASIL. Ministério da Saúde. Secretaria de Vigilância em Saúde. Departamento de Análise em Saúde e Vigilância de Doenças Não Transmissíveis. **Saúde Brasil 2020/2021: anomalias congênicas prioritárias para vigilância ao nascimento**. Brasília, DF: MS, 2021.

Conte-nos o que pensa sobre esta publicação.  
**CLIQUE AQUI** e responda a pesquisa.



Biblioteca Virtual em Saúde do Ministério da Saúde  
[bvsmms.saude.gov.br](http://bvsmms.saude.gov.br)

---

DISQUE SAÚDE **136**



MINISTÉRIO DA  
SAÚDE

